

# L'extrusion orthodontique : considérations et applications parodontales

• Normand Bach, DMD •

• Jean-François Baylard, BSc, DMD, Dipl paro •

• René Voyer, BSc, DMD, MSc, Dipl paro, FRCD(C), Diplomate of the American Board of Periodontology •

## S o m m a i r e

*Une éruption naturelle des dents se produit chez les humains afin de compenser l'usure des dents. Lorsqu'une lésion sous-gingivale se produit, par exemple une fracture coronaire, le dentiste généraliste doit envisager une extrusion orthodontique de la dent pour sa réhabilitation prothétique. Toutefois, comme cette intervention ne convient pas à tous les cas, chaque dent doit être analysée minutieusement avant le traitement. Selon l'effet recherché, le dentiste peut varier la force appliquée. Il peut aussi utiliser l'extrusion orthodontique à des fins implantologiques grâce au gain de substance osseuse et tissulaire obtenu. Dans la plupart des cas, un traitement d'endodontie doit être complété a priori, et une attention particulière au contour de la restauration finale doit être apportée. L'extrusion procure des avantages indéniables, mais le patient doit tout de même être informé des inconvénients.*

**Mots clés MeSH :** crown lengthening; tooth fractures/therapy; tooth movement/methods

© J Can Dent Assoc 2004; 70(11):775-80  
Cet article a été révisé par des pairs.

**D**ans la pratique de tous les jours, le dentiste généraliste se voit parfois confronté à des lésions traumatiques ou carieuses sous-gingivales. L'extraction et la restauration prothétique (pont) ou l'élongation coronaire chirurgicale sont des options thérapeutiques envisageables, de même que l'extrusion orthodontique qui procure au patient des avantages indéniables.

### Extrusion orthodontique

Le mouvement d'extrusion implique des contraintes de traction dans toutes les régions du ligament parodontal. Une stimulation résultant de ces forces de traction suscite une apposition osseuse marginale coronaire. En outre, par l'entremise de l'attache conjonctive, la muqueuse gingivale accompagne la racine dans son mouvement vertical d'extrusion, et la racine entraîne son alvéole par son attache parodontale lors de son déplacement lent.

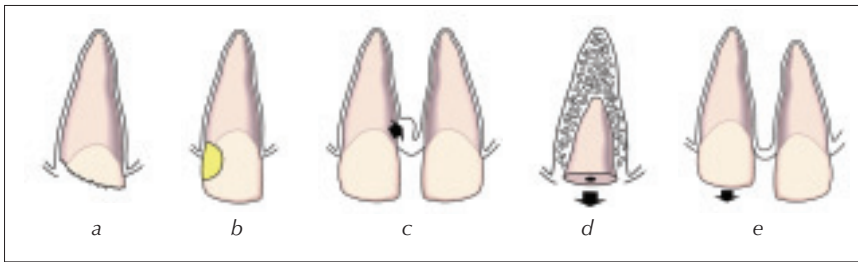
### Extrusion rapide

Les déplacements osseux et gingivaux se produisent essentiellement sous la contrainte de forces extrusives de faible intensité. Lorsque des forces de traction plus importantes sont exercées, comme dans une extrusion rapide, la migration coronale des tissus de support est moindre, car le mouvement

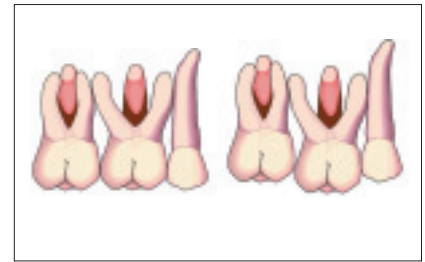
rapide outrepassé l'adaptation physiologique des tissus<sup>1</sup>. De même, une extrusion rapide nécessite une période de rétention prolongée<sup>2</sup> pour permettre le remodelage et l'adaptation du parodonte à la nouvelle position de la dent. L'extrusion rapide comporte un risque de déchirement du ligament, de même qu'un risque d'ankylose dentaire<sup>3</sup>. Des forces extrêmes peuvent aussi créer des résorptions radiculaires<sup>4</sup>. Toutefois, une étude suédoise considère que ce phénomène demeure très limité si les forces, même intenses, sont contrôlées<sup>5</sup>.

### Indications de l'extrusion orthodontique

- L'extrusion orthodontique est indiquée (**ill. 1**) lorsqu'il y a :
- lésion dentaire sous-gingivale ou infra-osseuse entre le collet et le 1/3 cervical radiculaire (caries, fractures obliques ou horizontales, perforations par tenons ou pivot, résorption interne ou externe), particulièrement lorsque l'esthétique est en jeu;
  - restauration empiétant sur l'espace biologique;
  - réduction de défauts osseux angulaires et réduction de poches parodontales isolées<sup>6</sup>;
  - extraction pré-implantologique visant à conserver ou à rétablir une crête alvéolaire dans son intégrité (voir Extrusion à des fins implantologiques);



**Illustration 1 :** Quelques indications d'extrusion orthodontique : a) lésion dentaire sous gingivale ou infra-osseuse telle qu'une fracture, b) restauration empiétant sur l'espace biologique, c) réduction de défauts osseux localisés, d) extraction pré-implantologique, e) trauma ou inclusion dentaire.



**Illustration 2 :** Cas de proximité radiculaire – une contre-indication majeure à l'extrusion orthodontique d'une molaire.

- extraction orthodontique lorsque l'extraction chirurgicale est contre-indiquée (p. ex., chimiothérapie, radiothérapie)<sup>7</sup>;
- trauma<sup>8,9</sup> ou inclusion dentaire<sup>10</sup> (canines).

### Contre-indications de l'extrusion orthodontique

L'extrusion est contre-indiquée lorsqu'il y a :

- ankylose ou hypercémentose<sup>11</sup> (la mise en charge induirait une ingression des dents d'attache);
- fractures radiculaire verticales;
- proximité radiculaire et fermeture anticipée des embrasures (**ill. 2**).

Lorsque l'extrusion est utilisée dans un objectif prothétique, nous pouvons ajouter les contre-indications suivantes :

- racines courtes ne permettant pas un support adéquat à la restauration<sup>12</sup>, soit un ratio couronne racine inférieur à 1:1;
- espace prothétique insuffisant;
- exposition d'une furcation.

Ces critères n'empêchent pas de procéder à une extrusion orthodontique si le but recherché est d'augmenter la quantité osseuse d'une crête avant de placer un implant dentaire.

### Avantages

L'extrusion orthodontique est une procédure conservatrice puisqu'elle permet de conserver une dent en évitant les désavantages d'un pont fixe comme la mutilation de substance dentaire adjacente lors de sa fabrication. Aussi, elle n'entraîne pas de perte osseuse ou d'attache parodontale comme c'est le cas lors d'une extraction. Une élongation chirurgicale simple implique une résection osseuse additionnelle sur les dents adjacentes à la dent à allonger. Cette ostéotomie additionnelle adjacente est parfois évitable lorsque l'extrusion orthodontique est utilisée. C'est une technique simple et un mouvement relativement aisé.

### Inconvénients

Le port d'un appareil orthodontique peut causer des problèmes d'esthétique et nuire à l'hygiène buccale. Aussi, la durée du traitement (4 à 6 semaines d'extrusion et 4 semaines à 6 mois de rétention pour les cas implantologiques visant la réorganisation tissulaire et osseuse<sup>6</sup>) peut décourager certains

patients. En effet, certains auteurs recommandent 4 semaines de rétention pour chaque millimètre d'extrusion<sup>4</sup>. Au terme de la procédure, une chirurgie parodontale conservatrice peut s'avérer nécessaire pour corriger une différence éventuelle entre des niveaux parodontaux adjacents après l'extrusion<sup>13</sup>.

### Forces exercées

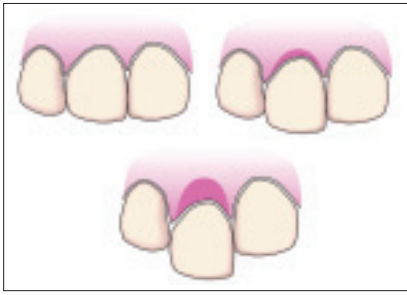
Des forces de 15 g pour une racine fine (incisive inférieure) et de 60 g pour une molaire sont suffisantes pour produire une extrusion lente. Certains recommandent que la force maximale utilisée pour un mouvement lent n'excède pas 30 g<sup>4,14</sup>, alors que des extrusions rapides sont obtenues à l'aide de forces supérieures à 50 g<sup>15</sup>.

Après une période de latence de quelques jours à quelques semaines, consistant en une période d'hyalinisation, l'extrusion lente se produit au rythme d'environ 1 mm ou moins par semaine<sup>4</sup>. La force utilisée variera selon la réponse physiologique du patient, ainsi que selon d'autres facteurs tels que la surface radiculaire intra-osseuse. D'ailleurs, l'amplitude des forces proposées est une mesure approximative puisqu'il est difficile de quantifier cliniquement la force que l'on applique. Celle-ci devra être ajustée en fonction de la vitesse de l'extrusion cliniquement observée.

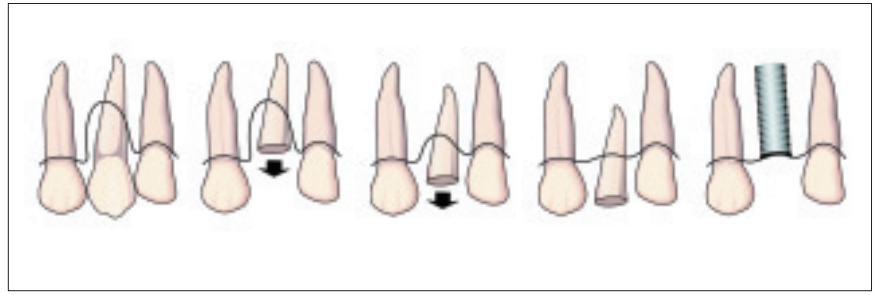
Il est primordial de maintenir une force continue entre les phases d'extrusion et d'hyalinisation, sinon le mouvement orthodontique n'aura pas lieu. Seule la tension du ligament permet le remodelage osseux et le déplacement de l'attache parodontale<sup>8</sup>. Finalement, la force doit être appliquée dans l'axe de la dent pour éviter tout mouvement de bascule indésirable.

### Effets parodontaux

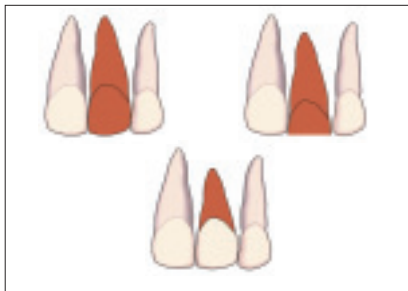
L'extrusion orthodontique force la migration coronale de la racine et entraîne une augmentation du niveau osseux crestal ainsi que de la quantité de gencive attachée, en particulier lorsque des forces faibles à modérées sont utilisées<sup>16,17</sup>. L'augmentation de la gencive attachée se fait par l'éversion de l'épithélium sulculaire, d'abord sous la forme d'un tissu non kératinisé et immature (*red patch*) (**ill. 3**), avant sa kératinisation qui nécessite 28 à 42 jours<sup>4</sup>. À la suite du déplacement coronaire de l'attache, une correction chirurgicale mineure peut s'avérer nécessaire au terme du déplacement orthodontique. Afin d'éviter une telle correction, ou pour la minimiser, certains



**Illustration 3 :** Évolution de la bande de tissu non kératinisé et immature («red patch»).



**Illustration 4 :** Étapes de l'extrusion orthodontique dans un cas pré-implantologique.



**Illustration 5 :** Une attention particulière doit être apportée pour éviter le surcontour des couronnes durant la phase restauratrice.

recommandent une fibrotomie, c'est-à-dire la section des fibres gingivales supra-crestales au bistouri, et ce, hebdomadairement<sup>18,19</sup>. Par contre, d'autres recommandent une seule fibrotomie à la fin du mouvement<sup>5,17</sup>, avant qu'un remodelage osseux et un remaniement gingival se produisent. Toutefois, selon plusieurs cliniciens, les résultats des fibrotomies s'avèrent imprévisibles, et une plastie gingivale, voire une plastie osseuse, peut s'imposer tout de même après la période de stabilisation<sup>1,20</sup>. Ainsi, une étude réalisée sur des chiens démontre que la fibrotomie à répétition échoue à prévenir la migration coronaire de l'attache gingivale<sup>21</sup>. Des études approfondies sur des sujets humains sont encore à produire pour s'assurer de l'utilité de la fibrotomie et définir sa fréquence utile<sup>5</sup>.

### Extrusion à des fins implantologiques

Le mouvement orthodontique d'extrusion permettant de conserver ou de régénérer le volume osseux crestal facilite l'implantologie post-extraction. La crête ainsi conservée permet l'implantation entièrement confinée dans l'épaisseur de l'os, selon un axe privilégié. Elle permet aussi d'optimiser une éventuelle technique de régénération osseuse guidée<sup>7</sup>. Enfin, le tissu kératinisé nouvellement créé améliore l'esthétique du site<sup>22</sup>. L'extrusion convient particulièrement aux dents affectées par une perte osseuse moyenne et lorsque l'esthétique est un enjeu déterminant (*ill. 4*), car elle facilite les corrections esthétiques et assure la stabilisation de l'implant dans une masse osseuse adéquate<sup>23</sup>. La phase éruptive s'étend sur 4 à 6 semaines, suivies de 6 à 8 semaines de stabilisation, ce qui permet

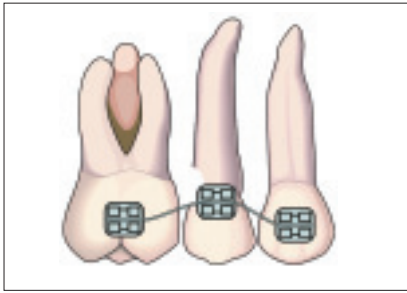
l'organisation des tissus avant l'extraction de la dent condamnée et la mise en place de l'implant<sup>7</sup>. Toutefois, certains recommandent jusqu'à 6 mois de rétention pour maximiser le remodelage de la crête dans les cas pré-implantologiques<sup>6</sup>. En effet, une stabilisation prolongée accorde plus de temps à la réorganisation tissulaire, ce qui favorise un remodelage osseux plus volumineux et diminue le risque de récurrence avant la mise en place de l'implant<sup>6</sup>.

### Extrusion et endodontie

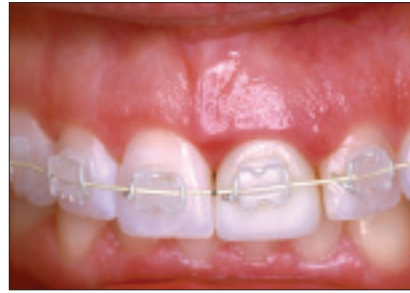Dans plusieurs cas, la dent à extruder doit être traitée endodontiquement pour éviter la sensibilité et l'exposition pulpaire lors de la réduction occlusale nécessaire à l'extrusion<sup>4</sup>. Un canal qui ne peut être traité adéquatement selon les normes (fracture sous-gingivale et absence d'un champ opératoire propre) peut d'abord être comblé d'hydroxyde de calcium avant de procéder à l'extrusion puis au traitement de canal<sup>14</sup>. Par contre, lorsque la dent est destinée à l'extraction et que son extrusion vise l'obtention d'une crête osseuse optimale (p. ex., extraction pré-implantologique), la pulpectomie s'avère parfois suffisante<sup>15</sup>. Par ailleurs, si l'on désire conserver la pulpe intacte dans le cas d'une dent à conserver, une extrusion orthodontique lente, s'étendant sur une période de 3 à 6 mois, devrait être privilégiée afin de réduire le risque de nécrose pulpaire – l'extrusion rapide pouvant être traumatisante<sup>24</sup>. Une étude histologique a démontré la dégénérescence des odontoblastes après 1 semaine d'activation et une fibrose pulpaire après 4 semaines dans une dent soumise à une force d'extrusion de 50 g<sup>25</sup>. Les auteurs prétendent que la réaction pulpaire diffère selon le diamètre du foramen apical. Une dégénérescence pulpaire proviendrait d'une ischémie secondaire à un mouvement rapide<sup>25</sup>. Lors d'une extrusion rapide, une pseudo-lésion apicale apparaît que l'on doit différencier d'une véritable lésion d'origine endodontique. D'autre part, une dent ayant subi un traitement de canal perfectible, quoique asymptomatique, pourrait éventuellement développer une véritable lésion apicale à cause des médiateurs d'inflammation impliqués à l'apex lors du mouvement orthodontique<sup>26</sup>.

### Extrusion et prosthodontie

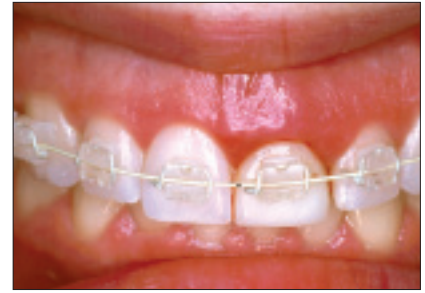Le diamètre radiculaire mésio-distal, naturellement «étranglé» au collet des dents monoradiculées, se réduit avec la progression



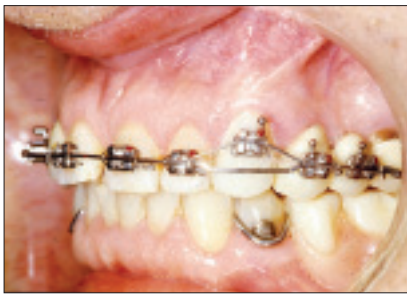**Illustration 6a :** Système de boîtiers orthodontiques engagé par un fil en nickel-titane.



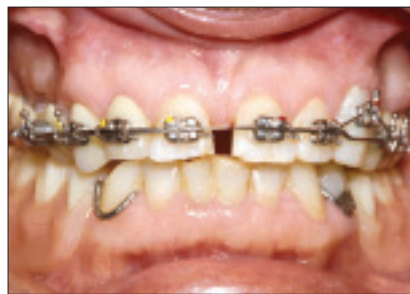**Illustration 6b :** L'extrusion est effectuée à l'aide de boîtiers orthodontiques sur une période de 1 mois.



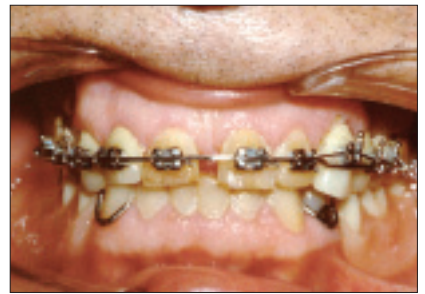**Illustration 6c :** Noter l'évolution de la gencive à l'aspect buccal de la dent extrudée 21. (Traitement du Dr René Voyer.)



**Illustration 7a :** Extrusion réalisée grâce à une technique traditionnelle de boîtiers orthodontiques.



**Illustration 7b :** Le fil de stabilisation est engagé dans les boîtiers adjacents à la dent à extruder.



**Illustration 7c :** Le traitement actif d'extrusion s'est effectué sur une durée de 1 mois. (Traitement du Dr Martin Vallois.)

de l'extrusion (particulièrement pour des racines coniques), ce qui entraîne l'élargissement des embrasures gingivales interproximales. La forme du contour des couronnes ne doit pas être exagérée dans le but de compenser cette réduction de diamètre (ill. 5). En effet, il faut s'abstenir de combler les embrasures afin d'éviter un surcontour nuisible au parodonte marginal<sup>27</sup>.

## Techniques

Plusieurs méthodes d'extrusion peuvent être utilisées, selon les conditions cliniques rencontrées. Les stratégies mécaniques sont multiples et permettent de contrôler les forces appliquées.

Une technique consiste à placer des boîtiers orthodontiques à l'aspect buccal des dents adjacentes de la dent à extruder, dans une position passive qui n'engendre pas de mouvement orthodontique aux dents d'ancrage. Le boîtier appliqué sur la dent cible est positionné plus gingivalemment que les boîtiers des dents adjacentes. Cette distance représente l'extrusion orthodontique désirée. Un fil de section 0,016 po en nickel-titane est engagé dans les boîtiers (ill. 6a–6c). Si l'on espère un mouvement plus important, un second fil plus rigide (0,016 po sur 0,022 po), engagé dans les boîtiers des dents adjacentes uniquement, sert à stabiliser le tout (ill. 7a–7c). À la suite de l'extrusion, un fil de section 0,018 po plus rigide en acier inoxydable est inséré et fixé avec une ligature métallique pour une période minimale de 12 semaines de rétention<sup>11</sup>. Si la substance dentaire accessible n'est pas suffisante pour la cimentation d'un boîtier, il est possible de procéder à la reconstruction en composite de la couronne ou d'opter pour une autre stratégie de consolidation.

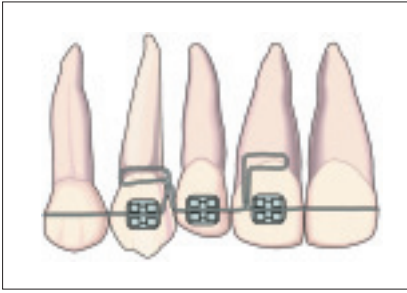
Il est également possible d'éviter de positionner le boîtier gingivalemment en façonnant un fil d'acier inoxydable de 0,018 po de diamètre en boucles horizontales (ill. 8). Ce système d'extrusion activé permet d'obtenir un mouvement de 1 mm par mois. Un fil façonné en forme de spirale peut aussi être utilisé pour engendrer la force de traction nécessaire (ill. 9).

Une autre stratégie consiste à adjoindre un fil rigide aux restaurations des dents d'ancrage. Un fil métallique de 0,7 mm de diamètre façonné en forme de crochet à une de ses extrémités est cimenté dans le canal de la dent à extruder. Un élastique relie ensuite le crochet au fil rigide d'ancrage pour activer le mécanisme (ill. 10). L'élastique est changé toutes les 2 semaines. Cette méthode peut s'avérer plus difficile à réaliser sur les dents postérieures, car l'occlusion pourrait interférer avec le mécanisme.

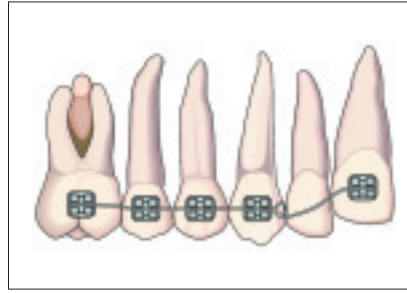
Si les dents d'ancrage sont exemptes de restauration, un fil d'acier inoxydable de section rectangulaire 0,018 ou 0,019 po sur 0,025 po peut être plié puis collé à l'aide de composite à leur aspect buccal (ill. 11a et 11b). Les forces doivent être appliquées selon l'axe long de la dent à extruder afin d'éviter sa bascule buccale ou linguale. Une couronne temporaire cimentée sur un pivot final peut aussi servir comme point d'attache de traction tout en satisfaisant l'aspect esthétique<sup>3</sup>. Au besoin, les contours proximaux de la dent à extruder doivent être soigneusement réduits pour éviter d'interférer avec le mouvement.

Un appareil composé d'une bague et d'un ressort soudé peut aussi être employé (ill. 12). L'utilisation de cette méthode peut cependant être plus laborieuse.

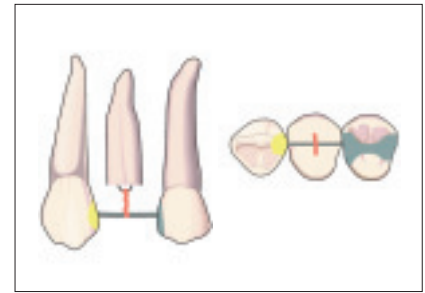
Un appareil amovible du type Hawley et un bouton



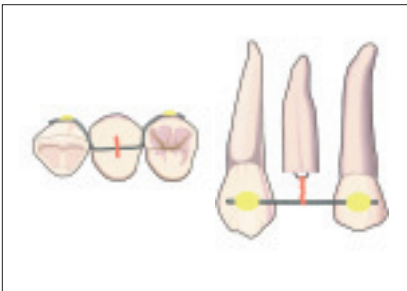
**Illustration 8 :** Système de boîtiers orthodontiques engagé par un fil à boucles horizontales.



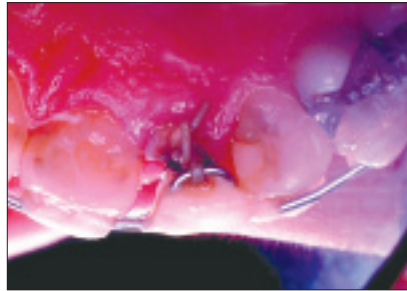**Illustration 9 :** Extrusion de l'incisive centrale affectée d'une intrusion traumatique, avec système de boîtiers orthodontique activé par un ressort.



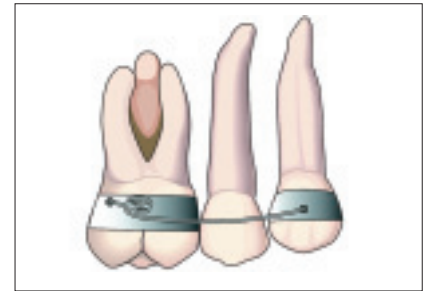**Illustration 10 :** Fil orthodontique encastré dans les restaurations adjacentes à la dent à extruder. Le mouvement s'effectuera grâce à un élastique.



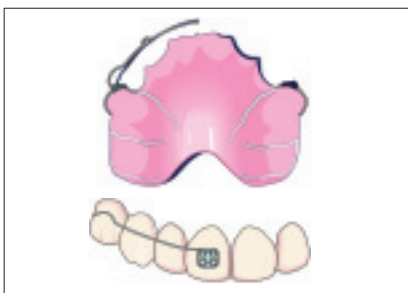**Illustration 11a :** Fil orthodontique cimenté à l'aspect buccal à l'aide de composite. Un élastique active le mouvement d'extrusion dans l'axe vertical uniquement.



**Illustration 11b :** L'extrusion est réalisée grâce à un fil orthodontique activé par un élastique. La restauration temporaire en résine acrylique est cimentée au fil afin d'améliorer l'aspect esthétique. (Traitement du Dr René Voyer.)



**Illustration 12 :** Ressort soudé à une bague (ancrage molaire) activant l'extrusion de la première prémolaire.



**Illustration 13 :** Appareil amovible (Hawley avec ressort) et boîtier sur la dent à extruder.

d'ancrage cimenté à l'aspect buccal peut être considéré comme une solution mécanique de rechange (ill. 13). Cette méthode est utile lorsque les dents adjacentes sont mobiles ou qu'elles offrent un ancrage inadéquat suite à un trauma, et lorsqu'on a besoin de forces légères.

Le nombre de dents nécessaires à l'ancrage dépend du type de la dent à extruder, du nombre et de la conformation des racines ainsi que de la quantité d'attache parodontale. Un suivi d'évaluation toutes les 2 semaines est recommandé pour s'assurer d'une hygiène buccale adéquate et corriger les changements de l'occlusion au fur et à mesure du mouvement. Il faut aussi s'assurer du mouvement de la dent traitée car, s'il y a ankylose, elle déplacera le complexe d'ancrage en intrusion.

## Évaluation et préparation de cas

Une histoire dentaire détaillée, investiguant également un éventuel traumatisme dentaire, doit précéder la prise de décision thérapeutique. L'évaluation du patient doit aussi tenir compte de l'hygiène dentaire : le contrôle de la plaque bactérienne doit être exemplaire avant de procéder à un traitement d'extrusion orthodontique, afin de diminuer le risque de déminéralisation dentaire et d'inflammation parodontale qui nuirait au gain osseux marginal ou favoriserait une hyperplasie des tissus mous.

Avant de débiter le traitement, le dentiste doit procéder à une évaluation :

- du statut parodontal;
- de la quantité et de la qualité de la gencive attachée;
- de la profondeur des poches parodontales (ou gingivales) de la dent visée;
- de l'aspect esthétique du site;
- du dégagement gingival lors du sourire;
- de la ligne de contour gingival;
- de l'occlusion;
- de surplombs horizontal et vertical;
- des interférences en mouvement (d'excursion occlusale);
- de l'espace prothétique post-extrusion;
- de l'état général de la denture.

Il est primordial de s'assurer d'un bon ratio couronne-racine (au moins 1:1 en condition post-extrusion) et d'une largeur de

canal pulpaire adéquate (un canal pulpaire large peut favoriser un risque de fracture radiculaire) afin de fournir un pronostic favorable à la dent restaurée. Le sondage parodontal, l'analyse radiologique ainsi que le fragment de la dent fracturée (si conservé) peuvent aider à déterminer la profondeur de la fracture ou de la carie ou déceler une fêlure verticale.

Un consentement éclairé complet doit inclure, entre autres, le risque d'ankylose, de résorption radiculaire, de récurrence, de déplacement des dents adjacentes et d'échec du traitement pouvant mener à l'extraction et à une autre option de traitement telle qu'un implant ou d'autres solutions de remplacement prothétique. On informera également des avantages et des inconvénients de chaque solution de rechange, sans oublier de bien spécifier la durée, le nombre approximatif de visites nécessaires ainsi que les honoraires.

## Conclusion

Malgré ses difficultés relatives, l'extrusion orthodontique demeure une technique accessible pour le dentiste généraliste et bénéfique pour le patient qui préfère conserver une dent, si ce n'est conserver intact le volume d'une crête osseuse en vue de maximiser les avantages de l'implantologie. ♦

**Remerciements :** Les auteurs souhaitent remercier le Dr Sylvain Arsenault, chef du Département de stomatologie de l'Hôpital Notre-Dame, Montréal (Québec), la Dre Fannie Brousseau, orthodontiste, Rosemère (Québec), le Dr Sylvain Gagnon, orthodontiste, Montréal (Québec), le Dr Martin Vallois, maîtrise en médecine dentaire, option orthodontie, Université de Montréal, et Mme Danielle Mongrain, graphiste, Hôpital Notre-Dame, Montréal (Québec).



Le Dr Bach est chargé de clinique à l'Université de Montréal, Montréal (Québec). Il exerce aussi en pratique privée à Montréal.



Le Dr Baylard est chargé d'enseignement et chargé de clinique à la Faculté de médecine dentaire de l'Université de Montréal, Montréal (Québec). Il exerce aussi en pratique privée à Montréal.



Le Dr Voyer est professeur adjoint et chef du service clinique de parodontie à la Faculté de médecine dentaire de l'Université de Montréal, Montréal (Québec). Il exerce aussi en pratique privée à Montréal.

Écrire au : Dr Normand Bach, 12660, Odette Oligny, Montréal QC H4J 2R4. Courriel : [normbach@hotmail.com](mailto:normbach@hotmail.com).

Les auteurs n'ont aucun intérêt financier déclaré.

## Références

1. Sabri R. L'allongement coronaire par l'égression orthodontique. Principes et techniques. *J Parodontol* 1989; 8(2):197-204.
2. Antrim DD. Vertical extrusion of endodontically treated teeth. *US Navy Med* 1981; 72:23-8.
3. Oesterle LJ, Wood LW. Raising the root. A look at orthodontic extrusion. *J Am Dent Assoc* 1991; 122(7):193-8.
4. Minsk L. Orthodontic tooth extrusion as an adjunct to periodontal therapy. *Compend Contin Educ Dent* 2000; 21(9):768-70, 772, 774.
5. Malmgren O, Malmgren B, Frykholm A. Rapid orthodontic extrusion

- of crown root and cervical root fractured teeth. *Endod Dent Traumatol* 1991; 7(2):49-54.
6. Mantzikos T, Shamus I. Case report: forced eruption and implant site development. *Angle Orthod* 1998; 68(2):179-86.
7. Buskin R, Castellon P, Hochstedler JL. Orthodontic extrusion and orthodontic extraction in preprosthetic treatment using implant therapy. *Pract Periodontics Aesthet Dent* 2000; 12(2):213-9.
8. Alves LD, Donnelly JC, Lugo A, Carter DR. Reeruption and extrusion of a traumatically intruded immature permanent incisor: case report. *J Endod* 1997; 23(4):246-8.
9. Jacobs SG. The treatment of traumatized permanent anterior teeth : case report & literature review. Part I — management of intruded incisors. *Aust Orthod J* 1995; 13(4):213-8.
10. Quirynen M, Op Heij DG, Adriansens A, Opdebeeck HM, van Steenberghe D. Periodontal health of orthodontically extruded impacted teeth. A split-mouth, long-term clinical evaluation. *J Periodontol* 2000; 71(11):1708-14.
11. Nappen DL, Kohlan DJ. Orthodontic extrusion of premolar teeth: an improved technique. *J Prosthet Dent* 1989; 61(5):549-54.
12. Shillingburg HT. Fundamentals of fixed prosthodontics. 3rd ed. Carol Stream (IL): Quintessence Publishing; 1997.
13. Heithersay GS, Moule AJ. Anterior subgingival fractures : a review of treatment alternatives. *Aust Dent J* 1982; 27(6):368-76.
14. Reitan K. Clinical and histological observations on tooth movement during and after orthodontic treatment. *Am J Orthod* 1967; 53(10): 721-45.
15. Bondemark L, Kurol J, Hallonsten AL, Andreason JO. Attractive magnets for orthodontic extrusion of crown-root fractured teeth. *Am J Orthod Dentofacial Orthop* 1997; 112(2):187-93.
16. Rosenberg ES, Cho SC, Garber DA. Crown lengthening revisited. *Compend Contin Educ Dent* 1999; 20(6):527-32, 534, 536-8.
17. Ainama J, Talari A. The increase with age of the width of attached gingiva. *J Periodontol Res* 1976; 11(4):182-8.
18. Palomo F, Kopezyk RA. Rationale and methods for crown lengthening. *J Am Dent Assoc* 1978; 96(2):257-60.
19. Lythgoe JR, Torabinejad M, Simon JH. Extrusion techniques for the general dentist. *Gen Dent* 1980; 28(1):42-3, 46-9.
20. Lovdahl PE. Periodontal management and root extrusion of traumatized teeth. *Dent Clin North Am* 1995; 39(1):169-79.
21. Berglundh T, Marinello CP, Lindhe J, Thilander B, Liljenber B. Periodontal tissue reactions to orthodontic extrusion. An experimental study in the dog. *J Clin Periodontol* 1991; 18(5):330-6.
22. Mantzikos T, Shamus I. Forced eruption and implant site development: soft tissue response. *Am J Orthod Dentofacial Orthop* 1997; 112(6):596-606.
23. Salama H, Salama M. The role of orthodontic extrusion remodeling in the enhancement of soft and hard tissue profiles prior to implant placement: a systematic approach to the management of extraction site defects. *Int J Periodontics Restorative Dent* 1993; 13(4):312-33.
24. Kahnberg KE. Surgical extrusion of root-fractured teeth — a follow-up study of two surgical methods. *Endod Dent Traumatol* 1988; 4(2):85-9.
25. Mostafa YA, Iskander KG, el-Mangoury NH. Iatrogenic pulpal reactions to orthodontic extrusion. *Am J Orthod Dentofacial Orthop* 1991; 99(1):30-4.
26. Blase D, Bercy P. Une technique esthétique d'allongement de la couronne clinique. L'égression orthodontique rapide. *Rev Belge Med Dent* 1993; 48(3):9-28.
27. Cronin RJ, Wardle WL. Prosthodontic management of vertical root extrusion. *J Prosthet Dent* 1981; 46(5):498-504.