

AVERTISSEMENT

Ce document numérisé est le fruit d'un long travail approuvé par le jury de soutenance et mis à disposition de l'ensemble de la communauté universitaire élargie.

Il est soumis à la propriété intellectuelle de l'auteur au même titre que sa version papier. Ceci implique une obligation de citation et de référencement lors de l'utilisation de ce document. D'autre part, toute contrefaçon, plagiat, reproduction illicite encourt une poursuite pénale.

La Bibliothèque a pris soin d'adresser un courrier à l'auteur dans lequel elle l'informe de la mise en ligne de son travail. Celui-ci peut en suspendre la diffusion en prenant contact avec notre service.

Contact SCD Nancy 1 : theses.medecine@scd.uhp-nancy.fr

LIENS

Code de la Propriété Intellectuelle. articles L 122. 4
Code de la Propriété Intellectuelle. articles L 335.2- L 335.10
http://www.cfcopies.com/V2/leg/leg_droi.php
<http://www.culture.gouv.fr/culture/infos-pratiques/droits/protection.htm>

T/OD/N/2005/2603A

ACADEMIE DE NANCY - METZ

DOBBE

UNIVERSITE HENRI POINCARÉ - NANCY 1

FACULTE DE CHIRURGIE DENTAIRE

Année 2005

N° 2108

THESE

pour le

DIPLOME D'ETAT DE DOCTEUR
EN CHIRURGIE DENTAIRE



par

Gilles MAGNIN

Né le 08 septembre 1978 à Pont-à-Mousson

L'ORTHODONTIE PRE-PROTHETIQUE
BILAN ET PERSPECTIVES

DB 31466

Présentée et soutenue publiquement le 04 mars 2005

Examineurs de la thèse :

Monsieur J.P. LOUIS
Monsieur A. FONTAINE
Monsieur J. SCHOUVER
Monsieur L. PETITPAS

Professeur des Universités
Professeur 1^{er} Grade
Maître de Conférence des Universités
Docteur en Chirurgie Dentaire

Président
Juge
Juge
Juge

BU PHARMA-ODONTOL



104 069354 7



PPN 084664800

ACADEMIE DE NANCY - METZ

UNIVERSITE HENRI POINCARÉ - NANCY 1

FACULTE DE CHIRURGIE DENTAIRE

Année 2005

N° 2108

THESE

pour le


DIPLOME D'ETAT DE DOCTEUR

EN CHIRURGIE DENTAIRE

par

Gilles MAGNIN

Né le 08 septembre 1978 à Pont-à-Mousson



L'ORTHODONTIE PRE-PROTHETIQUE

BILAN ET PERSPECTIVES

DB 31466

Présentée et soutenue publiquement le 04 mars 2005

Examineurs de la thèse :

Monsieur J.P. LOUIS
Monsieur A. FONTAINE
Monsieur J. SCHOUVER
Monsieur L. PETITPAS

Professeur des Universités
Professeur 1^{er} Grade
Maître de Conférence des Universités
Docteur en Chirurgie Dentaire

Président
Juge
Juge
Juge

Assesseur(s) : Dr. P. AMBROSINI - Dr. J.M. MARTRETTE
Membres Honoraires : Pr. F. ABT - Dr. L. BABEL - Pr. S. DURIVAUX - Pr. G. JACQUART - Pr. D. ROZENCWEIG -
Pr. M. VIVIER
Doyen Honoraire : Pr. J. VADOT

Sous-section 56-01 Pédodontie	Mme M. Mlle Mlle Mlle	<u>D. DESPREZ-DROZ</u> J. PREVOST N. MARCHETTI A. MEDERLE V. MINAUD-HELPER	Maître de Conférences Maître de Conférences Assistant Assistant Assistant
Sous-section 56-02 Orthopédie Dento-Faciale	Mme M. Mme	<u>M.P. FILLEUL</u> O. GEORGE M. MAROT-NADEAU	Professeur des Universités* MCUPH en disponibilité Assistant Assistant
Sous-section 56-03 Prévention, Epidémiologie, Economie de la Santé, Odontologie légale	M. Mlle M.	<u>M. WEISSENBACH</u> C. CLEMENT O. ARTIS	Maître de Conférences* Assistant Assistant
Sous-section 57-01 Parodontologie	M. M. M. Mlle M.	<u>N. MILLER</u> P. AMBROSINI J. PENAUD S. DAOUT D. PONGAS	Maître de Conférences Maître de Conférences Maître de Conférences Assistant Assistant
Sous-section 57-02 Chirurgie Buccale, Pathologie et Thérapeutique Anesthésiologie et Réanimation	M. M. M. M. M. Mlle	<u>P. BRAVETTI</u> J.P. ARTIS D. VIENNET C. WANG G. PERROT A. POLO	Maître de Conférences Professeur 2 ^{ème} grade Maître de Conférences Maître de Conférences* Assistant Assistant
Sous-section 57-03 Sciences Biologiques (Biochimie, Immunologie, Histologie, Embryologie, Génétiq ue, Anatomie pathologique, Bactériologie, Pharmacologie)	M. M. Mme	<u>A. WESTPHAL</u> J.M. MARTRETTE V. STUTZMANN-MOBY	Maître de Conférences * Maître de Conférences Assistant
Sous-section 58-01 Odontologie Conservatrice, Endodontie	M. M. M. M. M. M. M.	<u>C. AMORY</u> A. FONTAINE M. PANIGHI J.J. BONNIN O. CLAUDON M. ENGELS DEUTSCH Y. SIMON	Maître de Conférences Professeur 1 ^{er} grade * Professeur des Universités * Maître de Conférences Assistant Assistant Assistant
Sous-section 58-02 Prothèses (Prothèse conjointe, Prothèse adjointe partielle, Prothèse complète, Prothèse maxillo-faciale)	M. M. M. M. M. M. M. M.	<u>J. SCHOUVER</u> J.P. LOUIS C. ARCHIEN C. LAUNOIS B. BAYER M. HELPER K. JHUGROO O. SEURET B. WEILER	Maître de Conférences Professeur des Universités* Maître de Conférences * Maître de Conférences Assistant Assistant Assistant Assistant Assistant
Sous-section 58-03 Sciences Anatomiques et Physiologiques Occlusodontiques, Biomatériaux, Biophysique, Radiologie	Mlle M. M.	<u>C. STRAZIELLE</u> B. JACQUOT C. AREND	Professeur des Universités* Maître de Conférences Assistant

* temps plein - italique : responsable de la sous-section

Nancy, le 03.01.2005

*Par délibération en date du 11 décembre 1972,
la Faculté de Chirurgie Dentaire a arrêté que
les opinions émises dans les dissertations
qui lui seront présentées
doivent être considérées comme propres à
leurs auteurs et qu'elle n'entend leur donner
aucune approbation ni improbation.*

A notre Président

Monsieur le Professeur Jean-Paul LOUIS

Officier des Palmes Académiques
Docteur en chirurgie Dentaire
Docteur en Sciences Odontologiques
Docteur d'Etat en Odontologie
Professeur des Universités
Sous-section : Prothèses

**Vous nous avez fait le plaisir et l'honneur de
présider cette thèse.**

**Veillez trouver dans ce travail le témoignage
de notre profond respect et de notre plus vive
admiration.**

A notre Juge

Monsieur le Professeur Alain FONTAINE

Officier des Palmes Académiques
Docteur en chirurgie Dentaire
Docteur en Sciences Odontologiques
Professeur 1^{er} grade
Sous-section : Odontologie Conservatrice - Endodontie

**Nous vous remercions d'avoir eu la gentillesse
de bien vouloir juger notre travail.**

**Nous tenons à vous exprimer notre profonde
gratitude et nos sentiments les plus
respectueux.**

A notre Juge et Directeur de thèse

Monsieur le Docteur Jacques SCHOUVER

Docteur en Chirurgie Dentaire
Maître de Conférences des Universités
Responsable de la sous-section : Prothèses

**Nous vous sommes très reconnaissant d'avoir
accepter de diriger notre thèse.**

**Veillez trouver ici l'expression de notre
respectueuse gratitude et le témoignage de
notre profond respect.**

A notre Juge

Monsieur le Docteur Laurent PETITPAS

Docteur en Chirurgie Dentaire
Spécialiste qualifié en Orthodontie Dento Faciale

**Nous vous remercions d'avoir accepté de faire
partie de notre jury.**

**Votre soutien, vos conseils et votre
disponibilité, nous ont permis de mener à bien
ce travail.**

**Nous vous prions de trouver en ces quelques
mots, l'assurance de nos sentiments les plus
sincères.**

A mes parents

Vous avez toujours veillé à m'apporter le meilleur par votre amour et votre confiance. Merci d'avoir été toujours à mes côtés, de m'avoir soutenu tout au long de mes études et plus encore.

A mes grand frères, à Dany et au p'tit dernier Dylan

A Olivier et Dany,

Que souhaiter à de futurs jeunes mariés, hormis de poursuivre leur vie dans le bonheur comme vous le faites déjà. Je sais que Dylan a déjà toutes vos qualités pour le voir aussi épanoui.

Merci de votre présence et de votre joie de vivre (bises à Olivia et Laura).

A Hugues,

Je compte sur toi dorénavant pour me glisser dans tes bagages, vu le nombre de fois où je me suis pris de rêver des Maldives et de la mer rouge (pour ne citer que les destinations courantes).

Merci grand frère pour tout (en particulier du pied à terre permanent de la famille)

A Dylan,

Merci au petit bout d'occuper papy et mamie (presque à plein temps) et ne grandit pas trop vite : il sera plus difficile de faire damner tes deux grandes sœurs.

A ma Marraine, Claudine & à Lucien,

Je me rappellerai toujours d'un certain emplacement ombragé au pays de la cigale, et des années que j'associerais à votre gentillesse.

Merci pour ces souvenirs inoubliables.

A mon Parrain, Bernard & à Monique,

Votre porte a toujours été grande ouverte pour moi et c'est avec plaisir que je vous associe à cette journée.

Merci de votre présence tout au long de ces années.

A mes amis et amies


La liste est longue et non exhaustive... Je vous remercie tous pour toutes les soirées que nous avons passé ensemble (les après midi étant consacrés à une sieste bien méritée).

Merci de m'avoir permis de rester zen et d'avoir contribué à faire ce que je suis aujourd'hui : je pense en particulier à Julien et Sophie, à Seb, Nat, Charly, Jehjeh (Lamaille.com), à Philippe et Anne Claire, aux PO's (ils seront 2 à se reconnaître), à Marc dit la fiote et Agathe, à Nöelle, à Mimi & mimi, pat et tous les autres.

« Je ne connais pas la moitié d'entre vous à moitié autant que je ~~le~~ le voudrais ; et j'aime moins que la moitié d'entre vous à moitié aussi bien que vous le méritez » *JRR TOLKIEN*.

Eh ben ouais Jul, je n'ai pas pu m'empêcher de citer TOLKIEN dans ma thèse : spéciale dédicace pour celui qui n'a pas fini Bilbo.


1	INTRODUCTION.....	5
2	Orthodontie et prothèse fixée : une méthodologie pluridisciplinaire.....	6
2.1	<i>Concept de plan de traitement global et rationnel.....</i>	6
2.2	<i>Place de l'orthodontie dans le plan de traitement.....</i>	7
2.3	<i>La démarche clinique</i>	8
2.3.1	Analyse et diagnostic.....	8
2.3.1.1	Anamnèse et évaluation des besoins et des attentes du patient.....	8
2.3.1.2	Examen clinique.....	8
2.3.1.2.1	L'examen du visage et des articulations temporo-mandibulaires.....	8
2.3.1.2.2	L'examen de la denture et de l'occlusion	10
2.3.1.3	Empreintes d'étude et montage diagnostic sur articulateur	15
2.3.1.3.1	Les empreintes d'étude	15
2.3.1.3.2	L'arc facial de localisation et de transfert.....	16
2.3.1.3.3	Le montage diagnostique	17
2.3.1.3.4	La réalisation du Set-up orthodontique.....	17
2.3.1.4	Examens radiologiques complémentaires.....	17
2.3.1.4.1	Les radiographies rétroalvéolaires (RA) : technique long cône.....	17
2.3.1.4.2	L'orthopantomogramme (OPT) ou radiographie panoramique	18
2.3.1.4.3	Les téléradiographies	18
2.3.1.4.4	Le scanner et l'Imagerie par Résonance Magnétique :.....	21
2.3.2	Critères de reconstruction.....	22
2.3.2.1	Les critères occlusaux et esthétiques	22
2.3.2.1.1	Règles de reconstruction OCTA	22
2.3.2.1.2	La reconstruction esthétique antérieure	26
2.3.2.2	Les impératifs biomécaniques prothétiques et les éléments du pronostic ...	27
2.3.2.2.1	Le parallélisme des préparations.....	27
2.3.2.2.2	L'évaluation quantitative et la répartition des piliers sur l'arcade.....	28
2.3.2.2.3	L'évaluation qualitative des dents supports	29
2.3.2.2.4	L'ancrage orthodontique	30
2.3.3	Options prothétiques	32
2.3.3.1	La prothèse fixée.....	32
2.3.3.2	La prothèse adjointe	32
2.3.3.3	La prothèse implanto-portée	32
2.3.3.3.1	La prothèse implanto-portée unitaire	32
2.3.3.3.2	La prothèse implanto-portée plurale	33
2.4	<i>La synthèse du diagnostic et les objectifs du traitement.....</i>	<i>34</i>
2.4.1	Synthèse du diagnostic.....	34
2.4.1.1	Contre rendu des éléments du diagnostic.....	34
2.4.1.2	Le pronostic à long terme.....	34
2.4.2	Détermination des objectifs et des moyens de traitement	35
2.4.2.1	Choix entre une thérapeutique globale ou partielle	35
2.4.2.2	Confrontation entre le choix du patient et les moyens thérapeutiques	35
2.4.3	Elaboration de la maquette de la restauration définitive.....	35
2.4.3.1	Le wax-up prospectif	35
2.4.3.2	La quantification du déplacement dentaire nécessaire.....	37



2.5	<i>La planification du traitement pluridisciplinaire.....</i>	38
2.5.1	Les étapes préprothétiques.....	38
2.5.1.1	La phase initiale ou traitement étiologique.....	38
2.5.1.2	Les mesures d'hygiène.....	38
2.5.1.2.1	La normalisation de la fonction articulaire.....	38
2.5.1.2.2	La réduction et la stabilisation de la maladie parodontale.....	40
2.5.1.2.3	Le traitement des pathologies carieuses et endodontiques.....	40
2.5.1.2.4	La prothèse provisoire de première génération.....	40
2.5.1.3	Le pronostic et la réévaluation.....	40
2.5.1.4	La phase d'orthodontie.....	41
2.5.1.5	La chirurgie orthognatique et la finition orthodontique.....	42
2.5.2	La réévaluation post-orthodontique.....	43
2.5.3	Les étapes prothétiques.....	43
2.5.3.1	La prothèse provisoire de deuxième génération.....	44
2.5.3.2	Les étapes de prothèse fixée.....	44
2.5.3.3	Les étapes de prothèse adjointe.....	44
3	Particularités du traitement orthodontique chez l'adulte.....	45
3.1	<i>Considérations architecturales.....</i>	45
3.1.1	Signes du vieillissement et hypodivergence faciale.....	45
3.1.2	Signes du vieillissement et hyperdivergence faciale.....	47
3.2	<i>Considérations parodontales.....</i>	48
3.2.1	Notion de parodonte réduit.....	49
3.2.1.1	La physiologie du vieillissement.....	49
3.2.1.2	Les pathologies parodontales fréquentes.....	50
3.2.1.2.1	La flore bactérienne.....	50
3.2.1.2.2	Facteurs de risques.....	51
3.2.2	Conséquences orthodontiques d'un parodonte réduit.....	51
3.2.2.1	Le phénomène de latence.....	51
3.2.2.2	L'intensité des forces.....	52
3.2.2.2.1	Adaptation des systèmes de forces.....	52
3.2.2.2.2	Utilisation des forces légères en orthodontie de l'adulte.....	53
3.2.2.3	Le déplacement apical du centre de résistance.....	54
3.2.2.4	La diminution des surfaces osseuses.....	55
3.2.2.5	L'effet cornet de glace.....	55
3.2.2.6	La nature des déplacements.....	55
3.2.3	Risques liés au traitement orthodontique.....	56
3.2.3.1	Les résorptions radiculaires.....	56
3.2.3.2	Les fenestrations et déhiscences.....	57
3.2.3.3	La dysharmonie dento-parodontale.....	57
3.2.3.4	La récurrence.....	57
3.3	<i>Considérations psychologiques et esthétiques du traitement chez l'adulte.....</i>	58
3.3.1	L'abord psychologique du patient.....	58
3.3.1.1	L'apparence physique, l'image corporelle et l'estime de soi.....	58
3.3.1.2	La relation thérapeutique.....	59

3.3.2	Les demandes esthétiques et leur satisfaction	59
3.3.2.1	L'orthodontie linguale	59
3.3.2.2	Le système INVISALIGN	61
3.3.2.3	Les appareils amovibles.....	61
4	L'orthodontie préprothétique	62
4.1	<i>Quelques indications de l'orthodontie préprothétique</i>	<i>62</i>
4.1.1	L'agénésie de l'incisive latérale maxillaire	62
4.1.2	L'égression radiculaire forcée	63
4.1.3	La mésio-version des molaires mandibulaires chez l'adulte.....	67
4.1.4	L'effondrement occlusal postérieur	71
4.2	<i>Objectifs orthodontiques subordonnés à l'objectif thérapeutique final</i>	<i>74</i>
4.2.1	Améliorer l'environnement parodontal des restaurations prothétiques..	74
4.2.1.1	Amélioration de l'hygiène	74
4.2.1.2	Correction des défauts anatomiques	74
4.2.1.3	Profil d'émergence et rétablissement de l'espace biologique.....	74
4.2.1.4	Préparation du site implantaire	75
4.2.2	Objectifs liés aux préparations dentaires.....	75
4.2.2.1	Parallélisme des axes dentaires.....	75
4.2.2.2	Economie tissulaire.....	75
4.2.2.3	Préservation de la vitalité pulpaire.....	75
4.2.2.4	Éviter la perte d'éléments dentaires.....	76
4.2.3	Objectifs occlusaux	76
4.2.3.1	Intercuspidie.....	77
4.2.3.2	Continuité d'arcade.....	77
4.2.3.3	Nivellement du plan d'occlusion.....	77
4.2.3.4	Guidage antérieur.....	78
4.2.3.5	Calage postérieur et dimension verticale d'occlusion DVO.....	78
4.2.3.6	Stabilité occlusale	79
4.2.4	Objectifs biomécaniques.....	79
4.2.4.1	Aménagement de l'espace prothétique	79
4.2.4.2	Pérennité des éléments prothétiques	79
4.2.5	Amélioration de l'esthétique	80
5	Discussion sur les implants orthodontico-prothétiques.....	81
5.1	<i>Notions fondamentales sur les implants.....</i>	<i>81</i>
5.1.1	Rappel sur la notion d'ostéointégration.....	81
5.1.2	L'espace périmplantaire.....	81
5.1.3	Apport des implants au traitement	82
5.1.3.1	A la prothèse	82
5.1.3.2	A l'orthodontie.....	82
5.2	<i>Les implants orthodontiques</i>	<i>83</i>
5.3	<i>Les implants servants à la fois à la prothèse et à l'orthodontie</i>	<i>84</i>
5.3.1	Les mouvement dentaires recherchés	84
5.3.2	Le placement de l'implant avant la phase d'orthodontie.....	84
5.3.3	Application clinique.....	86

6	Illustration par un cas clinique orthodontique et prothétique	88
6.1	<i>Examen clinique et radiologique.....</i>	88
6.2	<i>Le plan de traitement.....</i>	89
6.3	<i>La phase orthodontique.....</i>	90
6.4	<i>La phase de réévaluation post-orthodontique.....</i>	90
6.5	<i>La réalisation des prothèses transitoires</i>	91
6.6	<i>La phase prothétique définitive</i>	92
6.7	<i>Le contrôle de la situation clinique à trois ans.....</i>	94
7	Bilan et perspectives de l'orthodontie préprothétique	95
8	CONCLUSION.....	97



1 INTRODUCTION

L'orthodontie de l'adulte a bénéficié ces dernières années d'un formidable essor depuis que la maîtrise de la biomécanique des mouvements dentaires chez l'adulte est acquise, et ce grâce aux travaux de B. MELSEN et C.J. BURSTONE (préconisant en premier lieu l'utilisation de forces légères). L'arrivée à maturité des techniques d'orthodontie linguale initiée en France par A. FONTENELLE, et l'utilisation des implants temporaires poussent de plus en plus de patients adultes à franchir la porte des cabinets d'orthodontie.

L'orthodontie préprothétique en tire pleinement profit, notamment pour les cas d'édentement multiple ou chez les patients présentant un parodonte faible qui signifient pour le professionnel (prothésiste et orthodontiste) un problème d'ancrage et un manque de piliers dentaires. Les techniques invisibles peuvent désormais traiter toutes les malocclusions et le recours aux forces extra orales n'est plus obligatoire, au grand soulagement des patients soucieux de leur apparence : les appareils orthodontiques attirant d'autant plus le regard sur une disgrâce déjà gênante, le traitement préprothétique bien que bénéfique, était refusé. Les réticences étaient plus liées au problème esthétique engendré qu'aux soucis financiers ou à la gêne des dispositifs orthodontiques.

La démarche clinique des traitements associant plusieurs disciplines est primordiale : un dossier clinique complet et une réflexion rigoureuse sont nécessaires afin de prévenir les échecs thérapeutiques. Nous développerons de prime abord ces éléments indispensables ainsi que les critères de reconstruction des arcades dentaires.

Nous envisagerons ensuite les particularités propres aux patients adultes qui influencent grandement les thérapeutiques orthodontiques et nous présenterons certaines techniques dites « invisibles » afin de satisfaire aux exigences esthétiques.

Quelques indications d'orthodontie préprothétique seront décrites dans le chapitre suivant : une énumération exhaustive ne servant pas l'intérêt du sujet, nous nous sommes intéressé à quatre situations qui de part leur fréquence ou leur répercussion sur les traitements prothétiques, en font des indications phares des traitements dits « d'aide à la prothèse ».

Après avoir développé les objectifs des traitements orthodontiques préprothétiques, nous aborderons l'apport de l'implantologie dans les stratégies pluridisciplinaires puis nous développerons l'étude d'un cas clinique : l'illustration par des photos ou des documents tirés de cas concrets permet le dialogue avec les patients afin de leur donner une idée du déroulement du traitement et des résultats que l'on peut espérer avec eux.

Les perspectives de l'orthodontie préprothétique au vu de la pression démographique actuelle sont clairement orientées vers l'avenir. Le recours à ce type thérapeutique doit absolument être envisagé au même titre que la parodontologie par exemple.

2 Orthodontie et prothèse fixée : une méthodologie pluridisciplinaire

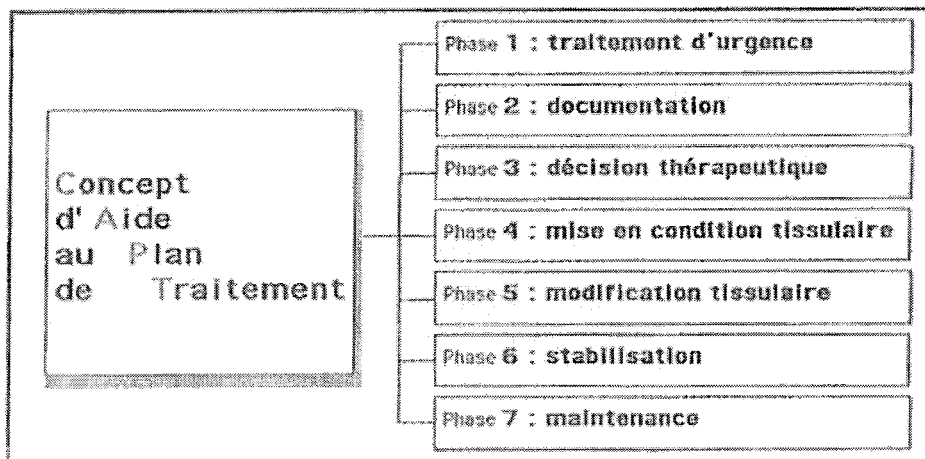
2.1 Concept de plan de traitement global et rationnel

La prise en charge des cas complexes relevant de la compétence de plusieurs disciplines comme l'orthodontie, la prothèse ainsi que la maintenance parodontale nécessaire à ces traitements, nécessite de la part du praticien « maître d'œuvre » une rigueur dans l'établissement du plan de traitement. L'analyse, la réflexion et la prise de décision thérapeutique doivent être reconnus et validés par l'ensemble des praticiens de chaque spécialité qui seront amenés à intervenir. (ASSOR, 2000, 3 ; DECKER et coll., 1993, 29 ; MELSEN, 1997, 52 et ORTHLIEB et coll., 2001, 14)

En effet, le terme plan de traitement ne doit pas se limiter à une chronologie d'étapes thérapeutiques mais doit être élargi au sens de projet de traitement : le succès d'un traitement prothétique est initialement fondé sur l'effort de réflexion menant à l'« établissement raisonné du projet de traitement » ou « rationnel de traitement ». Celui-ci permet d'établir l'enchaînement optimal des étapes de traitement et de déboucher sur des hypothèses de diagnostic précis permettant d'évaluer un pronostic, de fixer nos objectifs de traitement et de retenir la décision prothétique optimale. (ORTHLIEB, 2001, 57)

ORTHLIEB décrit un concept d'aide au plan de traitement C.A.P.T. :

Figure 1 : Le Concept d'Aide au Plan de Traitement C.A.P.T.



d'après ORTHLIEB J.D. et coll., 2001.

L'information (documentation), la réflexion (indication thérapeutique, définition du plan et de la séquence de traitement) et la réalisation représentent les trois temps clés de la réalisation prothétique découpée en sept phases. (ORTHLIEB, 2001, 57)

2.2 Place de l'orthodontie dans le plan de traitement

Pour DAWSON (1992, 27) « L'objectif ultime de tout traitement dentaire devrait parvenir à la santé orale optimale ». L'orthodontie par le déplacement dentaire permet une mise en condition préprothétique parodontale, occlusale et un repositionnement dentaire, évitant ainsi de nombreux compromis prothétiques.

Les malocclusions et malpositions présentes chez le patient adulte sont d'une extrême diversité d'après PHILIPPE J. (1989, 62) :

- ✓ Malocclusions et malpositions non traitées durant l'enfance et l'adolescence.
- ✓ Malocclusions et malpositions consécutives à un traitement orthodontique incomplet ou dont l'anomalie a récidivé.
- ✓ Malocclusions et malpositions apparues à l'âge adulte : la poursuite de l'évolution du squelette facial ayant été mis en évidence par les travaux de BEHRENTS et ceux de COUSIN.
- ✓ Malocclusions et malpositions consécutives à une affection pathologique ou accidentelle.

Un repositionnement dentaire préalable, même s'il se limite chez l'adulte aux procès alvéolaires (LOREILLE parle d'orthodontie de compromis, 1980, 49), facilite et élargit les possibilités thérapeutiques offertes au patient.

L'orthodontie préprothétique permet également d'améliorer le résultat prothétique : les impératifs esthétiques et fonctionnels de guidage au niveau antérieur et le souci d'une meilleure répartition des charges au niveau postérieur sont les indications qui doivent diriger les traitements préprothétiques (DECKER et coll., 1993, 29).

Les objectifs du traitement doivent être clairement établis : il s'agit d'un traitement d'aide à la prothèse, terme utilisé par PHILIPPE J. (1989, 62) et ce dans les buts suivants :

- ✓ Aménagement de l'espace prothétique (DECKER et coll., 1993, 29).
- ✓ Alignement des antagonistes à une prothèse (PHILIPPE J., 1989, 62).
- ✓ Déplacement distal des prémolaires lorsque la zone molaire est édentée (ASSOR, 2000, 3; PHILIPPE J., 1989, 62).
- ✓ Répartition mieux équilibrée des piliers de prothèse fixée (PHILIPPE J., 1989, 62).
- ✓ Egression radiculaire forcée (ASSOR, 2000, 3 ; DECKER et coll., 1993, 29 ; PHILIPPE J., 1989, 62).
- ✓ Redressement des axes des dents supports de bridge (DECKER et coll., 1993, 29 ; DURAND et LAFFARGUE, 1999, 35 ; LOREILLE, 1980, 49 ; PHILIPPE J., 1989, 62).

2.3 La démarche clinique

2.3.1 Analyse et diagnostic

2.3.1.1 Anamnèse et évaluation des besoins et des attentes du patient

Tout traitement doit débuter par un interrogatoire approfondi du patient surtout chez des personnes d'un âge respectable :

✓ Dépistage de toute maladie systémique pouvant interférer avec les soins dentaires : diabète, insuffisance rénale et hépatique, allergies, troubles de la coagulation, immunosuppression, maladies infectieuses, problèmes cardiaques et risque d'endocardite d'Osler, femme enceinte et allaitement, antécédent chirurgicaux, chimio et radiothérapie.

✓ Mise en évidence de certains troubles du comportement : troubles psychologiques, stress excessif, addictions dont les plus fréquentes sont l'alcool, le tabac et les médicaments.

L'odontologiste peut alors mettre en place les précautions nécessaires pour son patient et d'écarter les patients contre-indiqués afin de respecter le précepte de *non nocere*.

Il est important pendant cette phase que le patient puisse également s'exprimer : on peut alors prendre en considération les attentes de celui-ci. Ces informations permettront d'appuyer nos arguments afin d'orienter le patient vers le traitement le plus adéquat et d'adapter sa communication. (SHILLINGBURG, 1998, 79)

2.3.1.2 Examen clinique

2.3.1.2.1 L'examen du visage et des articulations temporo-mandibulaires

A. Examen du visage, de face

Les caractéristiques anatomiques du visage continue à évoluer après la fin de la croissance : cela correspond à la modification du tonus musculaire, d'un relâchement des tissus mous et des fibres de collagène, de la poursuite de l'apposition osseuse qui sont consécutives aux phénomènes de la sénescence, BEHRENTZ (1997, 6).

Au cours de cet examen dents en occlusion (BASSIGNY, 1991, 5), noter l'impression d'ensemble :

✓ L'harmonie générale de la face.

✓ Les proportions du visage : face longue ou face courte.

✓ L'appréciation qualitative de l'importance de l'étage inférieur de la face en détectant les répercussions d'un effondrement occlusal postérieur par exemple.

✓ La position de la symphyse mentonnière par rapport au plan sagittal médian.

Réaliser l'examen du nez, des lèvres et du menton et de leur impact sur l'esthétique du visage.

- ✓ Comparer le parallélisme entre les lignes bipupillaire et bicommissurale.
- ✓ Relever la distance entre les canthus (angle externe ou interne de l'œil).

B. Examen du visage, de profil

L'impression d'ensemble (BASSIGNY, 1991, 5) : convexité du profil, harmonie des proportions, appréciation qualitative de l'étage inférieur de la face et de l'angle goniale. L'examen du front, de l'angle nasolabial et du menton constitue également les éléments importants de l'analyse du profil.

On ne doit pas négliger l'incidence du vieillissement facial sur les stratégies de traitement en orthodontie car les formes d'hypodivergence faciale et d'hyperdivergence faciale ont une tendance à se marquer avec l'âge : le traitement envisagé ne doit pas exacerber cette tendance naturelle, d'après HAMOU et LAMARQUE (1997, 41).

La confrontation des observations cliniques avec l'analyse des rapports des bases osseuses entre elles et de l'appréciation de l'équilibre neuromusculaire de la face, constituent les bases du diagnostic en orthodontie : l'objectif de l'orthodontie préprothétique, même si elle est subordonnée au projet prothétique, est la conservation de l'harmonie du visage (41).

Tout risque de modification du visage du patient doit faire l'objet d'une information éclairée.

C. Examen des ATM et des muscles

Anamnèse de toutes les douleurs articulaires et faciales, des contractures musculaires et/ou de céphalées dans la région de la tête et du cou peuvent être le signe d'un dysfonctionnement de l'appareil manducateur d'après ROZENCWEIG (1994, 71).

- ✓ Palpation digitale des articulations temporo-mandibulaires dont la normalité est caractérisée par l'absence de craquements, de crépitations et de limitation d'ouverture-fermeture et latérale (ROZENCWEIG, 1994, 71).

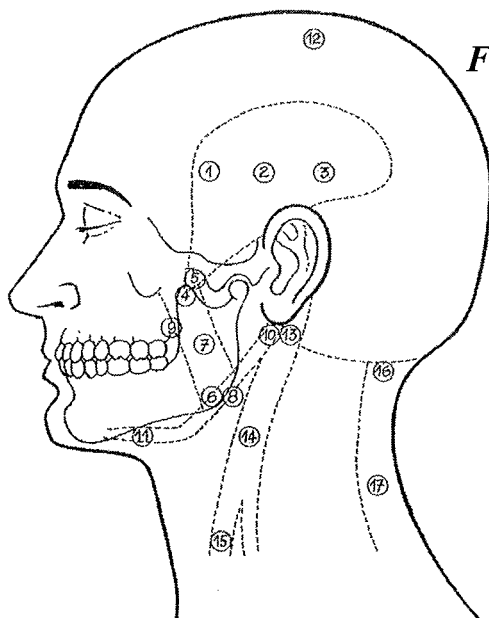


Figure 2: Les sites de palpation musculaire.

- | | |
|--|---|
| 1- Faisceau antérieur du digastrique | 2- Faisceau moyen du temporal |
| 3- Faisceau postérieur du temporal | 4- Tendon inférieur du temporal (corné) |
| 5- Attache supérieure du masséter (arcade zygomatique) | |
| 6- Attache inférieure du masséter (angle goniale externe) | |
| 7- Corps musculaire du masséter superficiel et attache du masséter profond | |
| 8- Attache inférieure du ptérygoidien médial (angle goniale interne) | |
| 9- Bord inférieur du ptérygoidien latéral (zone rétro-molaire supérieure) | |
| 10- Chef postérieur du digastrique | 11- Chef antérieur du digastrique |
| 12- Vertex | 13- Partie supérieure du sterno-cleido-mastoïdien |
| 14- Partie moyenne du sterno-cleido-mastoïdien | |
| 15- Partie inférieure du sterno-cleido-mastoïdien | |
| 16- Insertion supérieure du trapèze | 17- Corps du trapèze |

d'après D. ROZENCWEIG, 1998.

✓ Palpation digitale des muscles masséters, temporaux, ptérygoïdiens latéraux et médiaux, trapèzes et sterno-cléido-mastoïdiens, afin de détecter toute sensibilité ou contracture qui peut être le signe d'une dysfonction neuro-musculaire (ROZENCWEIG, 1994, 71).

A cet examen statique, il est intéressant de joindre une analyse du trajet mandibulaire lors des mouvements d'ouverture et de fermeture buccale :

✓ Les mouvements fondamentaux extrêmes définissent, dans les trois plans de l'espace, l'enveloppe limite des mouvements. Pour tracer cette enveloppe limite, POSSELT (1968) à utiliser une méthode graphique d'enregistrement du point interincisif mandibulaire obtenant ainsi des schémas caractéristiques dans les plans sagittal, frontal et horizontal (ORTLIEB, 2000, 56).

✓ Une seconde analyse dynamique consiste également à enregistrer les mouvements d'excursion mandibulaire afin de reproduire le diagramme de FARRAR (ou arc gothique) : ce schéma, facile à obtenir, renseigne la praticien sur la qualité des surfaces articulaires du patient et du schéma corporel induit (réflexes d'évitement par exemple).

2.3.1.2.2 L'examen de la denture et de l'occlusion

A. Examen des arcades dentaires.

Cet élément du diagnostic consiste en l'établissement d'un schéma dentaire complet regroupant le maximum d'informations :

✓ Evaluation de l'hygiène buccale initiale : une motivation à l'hygiène et un contrôle de plaque régulier doivent être mis en œuvre dans les cas où l'hygiène est insuffisante.

Une mauvaise hygiène persistante doit faire renoncer à des traitements d'orthodontie et à des travaux prothétiques dont leur pérennité dans le temps ne peut pas être appréciable (BASSIGNY, 1991, 5).

✓ Diagnostic des infections carieuses et des pathologies pulpaire.

✓ Répartition des édentements et leurs étiologies (dents incluses, agénésies, extractions).

✓ Appréciation de la mobilité dentaire notamment des dents bordant les édentements (OGOLNIK, 1993, 55).

✓ Présence d'un encombrement antérieur ou latéral, d'ectopies, de malpositions, de rotations et de versions localisées (BASSIGNY, 1991, 5).

✓ Localisation de surfaces d'usure, de signes de bruxisme ou de traumatismes occlusaux (ROZENCWEIG, 1994, 71).

✓ Examen du parodonte avec sondage parodontal, localisation des lésions osseuses préexistantes, appréciation de la qualité et de la quantité de gencive attachée (TENENBAUM, 1996, 80).

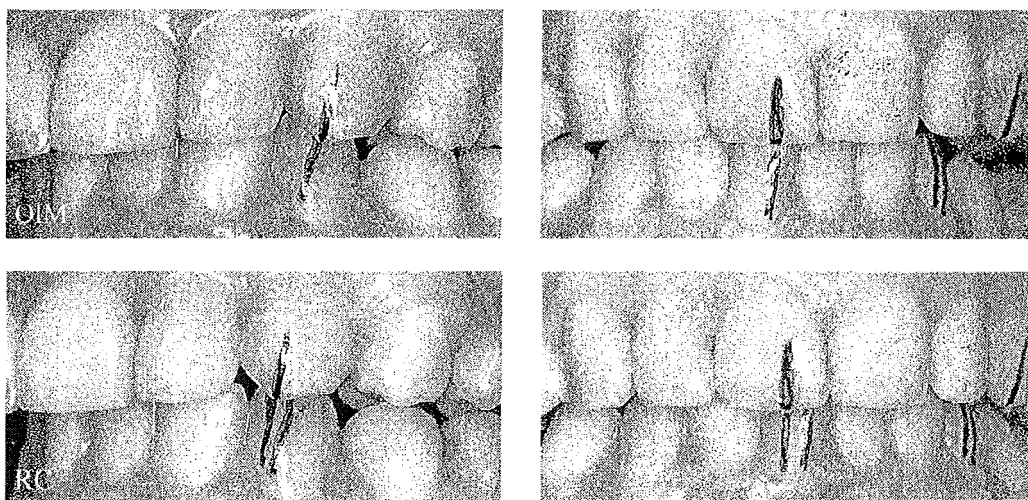
C. Recherche d'un éventuel décalage entre la relation centrée et l'intercuspédie maximale.

Dans le sens transversal : une déviation des milieux incisifs de la RC à l'OIM correspond à un signe de latéro-déviations mandibulaire. On note souvent une usure unilatérale des canines (BASSIGNY, 1991, 5).

Dans le sens antéro-postérieur : on cherche à mettre en évidence un proglissement mandibulaire.

On note en mm l'importance du décalage. (BASSIGNY, 1991, 5 ; ROZENCWEIG, 1994, 71).

Figure 3 : Repérage clinique du glissement de la position OIM vers la position RC.



d'après D. ROZENCWEIG, 1998.

D. Examen de l'occlusion en intercuspédie maximale.

La position d'intercuspitation maximum ou O.I.M est la position habituelle de fermeture, de laquelle partent et à laquelle reviennent tous les mouvements mandibulaires. Elle est aussi appelée occlusion terminale, occlusion positive ou occlusion de convenance. (ROZENCWEIG, 1994, 71).

Les points de contacts peuvent être marqués en bouche à l'aide d'un papier encre fin et souple d'une couleur différente de celui utilisé pour la RC.

L'examen des relations inter-arcades se réalise dans les trois sens de l'espace (BASSIGNY, 1991, 5).

- ✓ Sens antéro-postérieur : Classe d'angle molaire et canine gauche et droite.
Orientation des incisives supérieures.
Mesure du surplomb incisif ou Overjet.
- ✓ Sens vertical : Mesure du recouvrement ou Overbite.
- ✓ Sens transversal : Relation vestibulo-linguale des secteurs latéraux.
Correspondance des milieux incisifs.

On examine enfin de façon plus approfondie les malocclusions localisées.

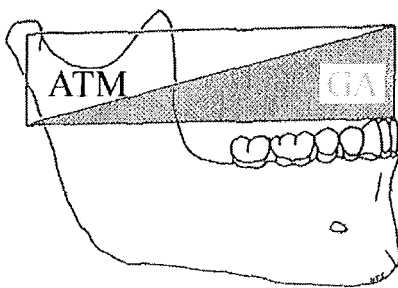
La stabilité de l'O.I.M. et la liberté des mouvements mandibulaires sont des critères incontournables de l'observation et de l'analyse occlusale : ils sont mis en évidence pour l'évaluation de la situation occlusale initiale (TURLAY, 2000, 82).

E. Examen cinétique de la fonction occlusale.

Les déterminants des mouvements mandibulaires sont : en arrière, les articulations temporo-mandibulaires droite et gauche ; en avant, le guidage antérieur ; l'ensemble étant orchestré par le système neuromusculaire.

Les déterminants postérieurs (articulaires) ne peuvent être ni contrôlés ni modifiés par l'odontologiste alors que celui-ci a la maîtrise du déterminant dentaire (antérieur) représenté par la position d'intercuspidie des dents postérieures et par le guidage antérieur (GA) des surfaces linguales de canine à canine (DAWSON, 1992, 27).

Figure 4 : Influence des déterminants de l'occlusion.



d'après SHILLINGBURG H.T. et coll., 1998.

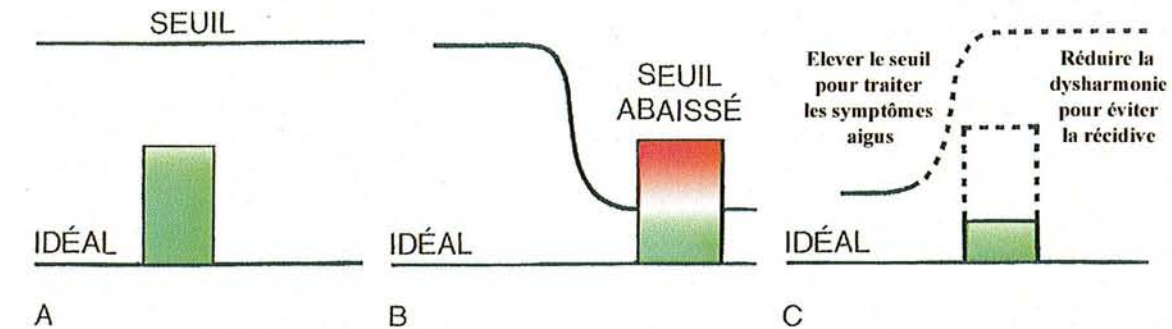
Plus une dent est proche d'un déterminant, plus l'influence de ce dernier est grande. Si elle se situe dans le secteur antérieur, l'influence du guidage antérieur est plus grande que celle des ATM. Placée postérieurement, elle est soumise partiellement à celle du guidage antérieur (SHILLINGBURG, 1998, 79).

Les composants anatomiques ont une influence sur la morphologie des surfaces occlusales des éléments prothétiques :

- ✓ Le guidage condylien par la pente condylienne et les déplacements latéraux de la mandibule, conditionne la morphologie des cuspidés des dents postérieures.
- ✓ Le guidage antérieur, lors de rapports occlusaux normaux, est approximativement de 5 à 10° plus pentu que la pente condylienne. La surface linguale des dents antérieures doit reproduire un guidage afin de permettre la désocclusion molaire.

Une analyse fine doit confronter les dysharmonies occlusales avec le seuil de tolérance propre à chaque individu (seuil de perception et d'inconfort, dysfonction articulaire palpable).

Figure 5 : Le seuil de tolérance des dysharmonies occlusales.



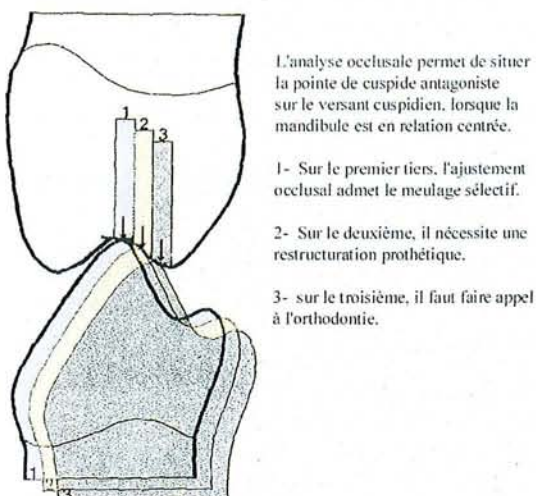
Une dysharmonie occlusale (verte) peut être tolérée si elle est en deçà du seuil de perception et d'inconfort (A)
 Si le seuil est abaissé, la dysharmonie qui était bien tolérée auparavant peut induire une symptomatologie (B) en rouge
 Le traitement comporte tout d'abord l'élévation du seuil de tolérance, puis la réduction ou l'élimination de la dysharmonie (C)

d'après SHILLINGBURG H.T. et coll., 1998.

Les interférences occlusales correspondent à des contacts occlusaux indésirables, inducteurs d'une déviation au cours du trajet d'élévation vers l'intercuspidie maximale ou entravant le passage régulier vers ou à partir de l'intercuspidie, il existe quatre types d'interférences occlusales (SHILLINGBURG, 1998, 79) :

- ✓ L'interférence en relation centrée est un contact prématuré se produisant à la fin de l'élévation mandibulaire (mouvement de rotation pure dans les cavités glénoïdes).
- ✓ L'interférence travaillante en diduction.
- ✓ L'interférence non travaillante en diduction. On considère son potentiel destructeur particulièrement élevé pour l'appareil manducateur.
- ✓ L'interférence en propulsion.

Figure 6 : Règle des trois tiers.



L'analyse occlusale permet de situer la pointe de cuspide antagoniste sur le versant cuspidien, lorsque la mandibule est en relation centrée.

1- Sur le premier tiers, l'ajustement occlusal admet le meulage sélectif.

2- Sur le deuxième, il nécessite une restructuration prothétique.

3- sur le troisième, il faut faire appel à l'orthodontie.

Toute interférence induit des répercussions sur le guidage antérieur, devenant ainsi a fonctionnel ou dysfonctionnel en fonction de la localisation de ces dernières. Des conséquences s'observent également sur la stabilité occlusale et l'apparition d'anomalies de centrage et de calage.

La suppression des prématurités peut être envisagée en suivant la règle des trois tiers d'après ROZENCWEIG (1994, 71).

d'après D. ROZENCWEIG, 1998.

2.3.1.3 Empreintes d'étude et montage diagnostique sur articulateur

2.3.1.3.1 Les empreintes d'étude

Ces empreintes représentent un support de travail indispensable pour tout traitement :

- ✓ Elles permettent l'étude du cas clinique sur table et favorise la réflexion sans contraintes spatio-temporelles.
- ✓ Ce sont les seules retranscriptions de l'état initial de la cavité buccale une fois le traitement commencé.
- ✓ Ces empreintes confirment les éléments du diagnostic recueillis lors de l'examen clinique : formule dentaire, malpositions, ectopies, versions, etc.
- ✓ L'étude des malocclusions localisées est favorisée par une vision directe et des mesures plus faciles à obtenir : degré de supraclusion, importance de la courbe d'occlusion, comparaison de la formes et de la symétrie des arcades dentaires (le raphé médian et la suture intermaxillaire comme repère au maxillaire (RAKOSI et coll., 1992, 66).
- ✓ La forme d'arcade peut être comparée aux oclusogrammes (diagrammes des différentes formes d'arcade).
- ✓ L'étude de la dysharmonie peut-être quantifiée sur ces modèles :

A. La dysharmonie dento-maxillaire D.D.M est déterminée par le calcul du déficit d'espace ou indice de NANCE à la mandibule : cette estimation ne prend en compte que les secteurs antérieurs et latéraux (BASSIGNY, 1991, 5).

Mesure de l'espace disponible E.D grâce à un fil de laiton disposé au niveau des faces mésiales des premières molaires permanentes.

Mesure de l'espace nécessaire E.N par la somme des diamètres mésio-distaux des dents permanentes antérieures (considération chez l'adulte) aux premières molaires.

La différence entre l'espace nécessaire et l'espace disponible constitue la D.D.M apparente.

B. La dysharmonie dento-dentaire D.D.D est quantifiée grâce à l'analyse de BOLTON :

Rapport entre les diamètres mésiaux-distaux des 6 dents antérieures mandibulaires x 100 et les diamètres M-D des 6 dents antérieures maxillaires (BASSIGNY, 1991, 5).

Un rapport > à 77.2% correspond à un excès relatif de largeur du périmètre antérieur mandibulaire (manifestation clinique par des diastèmes interincisifs supérieurs ou un encombrement incisif inférieur).

Un rapport < à 77.2% correspond à l'inverse à un excès relatif de largeur du périmètre antérieur maxillaire (recouvrement incisif et surplomb sont augmentés).

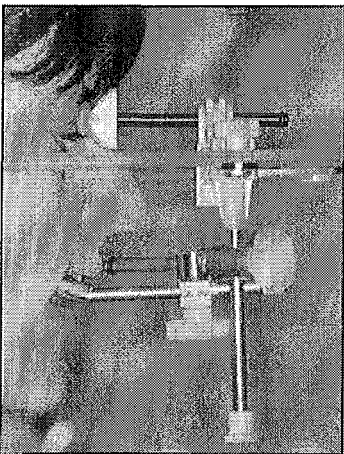
L'indice de BOLTON postérieur correspond au rapport entre les diamètres mésiaux-distaux des 12 dents postérieures mandibulaires x 100 et les diamètres M-D des 12 dents postérieures maxillaires.

2.3.1.3.2 L'arc facial de localisation et de transfert

Un montage en articulateur est d'autant plus précis que les modèles sont placés dans une situation la plus proche possible de celle du patient.

Les rapports spatiaux entre les arcades sont définis par rapport au plan de Francfort d'une part et par l'axe transverse bicondylien (référence dynamique de l'occlusion) d'autre part. Ces références anatomiques sont reproduites sur un articulateur (axe charnière et branche horizontale supérieure).

Figure 7 : L'arc facial.



d'après A. SEBAN, 1999.

Donc pour un enregistrement satisfaisant de ces rapports inter-arcades en relation centrée, on utilise classiquement un « arc facial de localisation arbitraire et de transfert » qui permet de transférer la position réelle du maxillaire supérieur par rapport à un plan arbitraire fixé par l'arc facial.

Les repères sont définis par les conduits auditifs externes et la selle nasale du patient : la précision de cette localisation est fonction de l'anatomie du patient (ORTHLIEB, 2000, 56)

L'enregistrement des trajets condyliens est à réaliser dans les traitements nécessitant une modification de la dimension verticale (RENAULT et PIERRISNARD, 2000, 67).

Celui peut être obtenu au moyen (SHILLINGBURG, 1998, 79) :

- ✓ De tracés pantographiques pour les articulateurs adaptables : ceux-ci permettent de fixer toutes les caractéristiques des mouvements mandibulaires limites.
- ✓ De clés inter-occlusales en cires pour le réglage des articulateurs semi-adaptables : le mordu d'occlusion droit est utilisé pour régler l'abaissement du condyle gauche et réciproquement pour le mordu controlatéral.

2.3.1.3.3 Le montage diagnostique

Ce montage est réalisé à partir des éléments ci-dessus et doit permettre :

✓ De visualiser les rapports inter-arcades et d'enregistrer les caractéristiques propres au patient telles que la largeur de l'axe bicondylien, la dimension verticale d'occlusion ou le réglage des déterminants postérieurs sur l'articulateur (SHILLINGBURG, 1998, 79).

L'enregistrement du guidage antérieur par modélisation de la table incisive est possible (DAWSON, 1992, 27 ; SHILLINGBURG, 1998, 79).

✓ De simuler les mouvements de la cinétique mandibulaire avec l'appréciation de la protection canine durant la diduction (ROZENCWEIG, 1994, 71).

✓ De déterminer l'espace prothétique et implantaire disponible.

✓ De fixer les objectifs préprothétiques nécessaires.

L'articulateur est indiqué dans toutes les situations où il est nécessaire d'établir des contacts occlusaux précis et de confronter une restauration prothétique à la cinématique mandibulaire.

2.3.1.3.4 La réalisation du Set-up orthodontique

Le set-up orthodontique permet de préfigurer la position des dents après le déplacement orthodontique : il sert de référence pour le diagnostic et la pose de l'indication prothétique.

La correction orthodontique peut être confrontée aux critères de reconstruction prothétique afin de quantifier les déplacements nécessaires, d'établir un plan de traitement définitif avec des objectifs clairement définis.

2.3.1.4 Examens radiologiques complémentaires

2.3.1.4.1 Les radiographies rétroalvéolaires (RA) : technique long cône

Un bilan long cône complet permet en premier lieu d'apprécier le support osseux de chaque dent. Le rapport racine/couronne (R/C) est primordial dans l'estimation de la qualité d'un pilier tant au niveau prothétique qu'orthodontique.

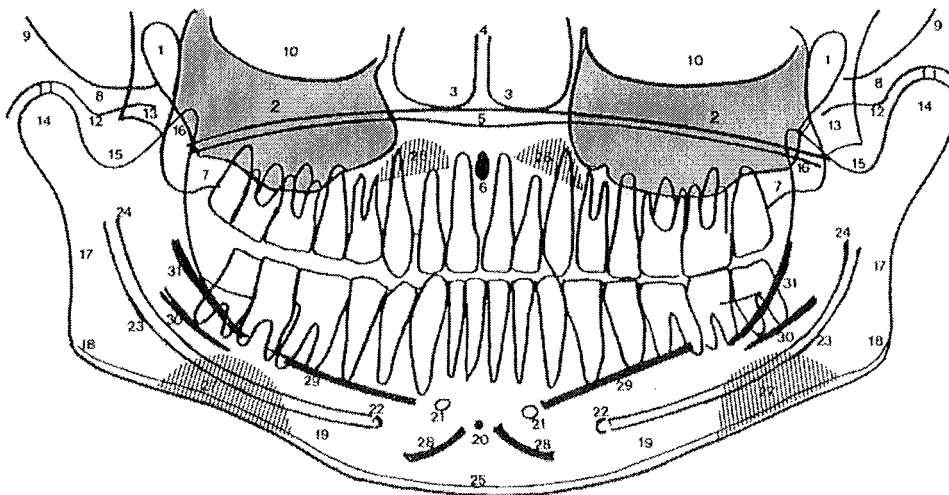
Un ancrage le plus stable possible est la base d'un traitement orthodontique efficace et rapide ; la stabilité d'un pilier de bridge est une des bases de la pérennité d'une restauration prothétique.

Les radiographies rétroalvéolaires renseignent également sur la morphologie du système radiculaire et notamment sur la forme des apex : on peut alors appréhender la résistance d'une dent au déplacement (en particulier pour les molaires inférieures) et réaliser un suivi tout au long du traitement.

2.3.1.4.2 L'orthopantomogramme (OPT) ou radiographie panoramique

C'est un examen complémentaire à réaliser en première intention pour les traitements prothétiques de grande étendue, pour les traitements orthodontiques ainsi que pour l'implantologie : il permet une évaluation rapide sur un seul film de l'ensemble des arcades dentaires et de leurs rapports anatomiques avec les structures voisines (CAVEZIAN et coll., 2001, 20).

Figure 8 : Schéma récapitulatif des structures maxillaires.



- 1- Fissure ptérygo-palatine 2- Sinus maxillaire 3- Fosses nasales 4- Cloison sagittale des fosses nasales 5- Palais osseux
6- Canal palatin antérieur 7- Tubérosité maxillaire 8- Zygoma 9- Malaire 10- Orbite 11- Cavité temporale 12- Condyle temporal 13- Ptérygoïde 14- Condyle mandibulaire 15- Echancre sigoïde 16- Apophyse coronôide (coroné) 17- Branche verticale de la mandibule 18- région angulaire 19- Branche horizontale 20- Foramen lingual 21- Apophyse géni 22- Foramen mentonnier 23- Canal mandibulaire (canal dentaire inférieur) 24- Epine de Spix 25- Rebord basillaire 26- Fossettes latérales 27- Fossettes sous-maxillaires 28- Crête mentonnaire 29- Ligne nylo-hyofdienne 30- Ligne oblique interne 31- Ligne oblique externe.

d'après R. CAVEZIAN, 2001.

Cet examen est donc un complément indispensable lors de l'établissement du diagnostic et du plan de traitement : il est également intéressant de suivre l'évolution du traitement grâce à la réalisation de plusieurs clichés panoramiques.

2.3.1.4.3 Les téléradiographies

Les téléradiographies sont des examens radiologiques effectués à partir d'un céphalostat, dispositif permettant une étude tridimensionnelle et la reproductivité dans le temps de l'examen (dans les mêmes conditions d'acquisition des images).


Le plan d'orientation est le plan de Frankfort (plan de référence) ou le plan de Virchow (ligne joignant le point sous-orbitaire à la limite supérieure du conduit auditif externe).

On répertorie plusieurs incidences possibles pour l'étude céphalométrique (CAVEZIAN et coll., 2001, 20) :

- ✓ Les incidences latérales ('norma lateralis') : le profil en relation centrée correspondant au cliché fondamental de l'évaluation céphalométrique.
- ✓ L'incidence frontale ('norma frontalis') : elle permet la mise en évidence d'une éventuelle asymétrie transversale.
- ✓ L'incidence axiale ('norma axialis') : réalisée avec la tête en hyperdéflexion, le rayon est perpendiculaire soit au plan de Frankfort (incidence de Berger), soit au plan occlusal (incidence de Bouvet), cette incidence montre les asymétries des bases osseuses.

A partir de points anthropométriques osseux et cutanés définis, on détermine des lignes et des plans participants aux différentes constructions analytiques, les plus connues sont (CAVEZIAN et coll., 2001, 20):

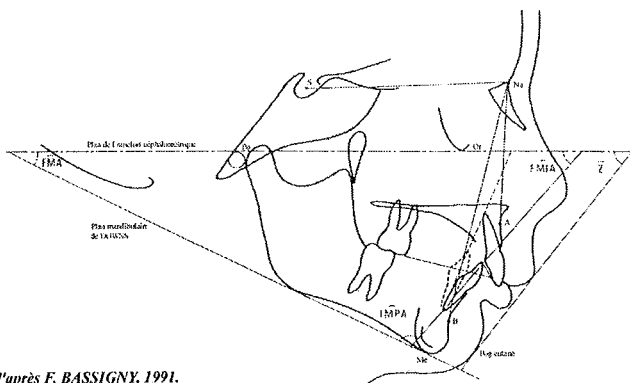
Figure 9 : L'analyse de STEINER.



d'après R. CAVEZIAN, 2001.

- ✓ L'analyse de Steiner, qui utilise une grille où sont reportées les mesures effectuées à partir d'une construction tenant compte du plan basal S-Na, du plan de Frankfort, du plan mandibulaire et de la ligne S (ou ligne esthétique de Steiner) joignant le pogonion cutané au point médian du profil inférieur du nez.

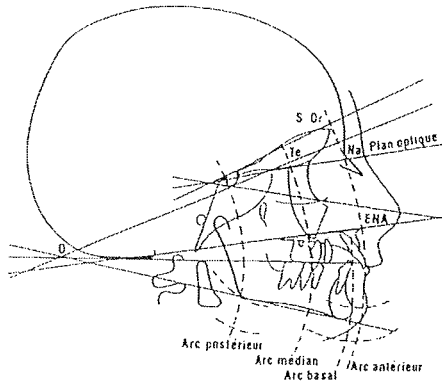
Figure 10 : Tracé des points, plans et lignes de l'analyse de TWEED.



d'après F. BASSIGNY, 1991.

- ✓ L'analyse de Tweed, qui utilise un triangle dont les côtés sont le plan de Frankfort, le plan mandibulaire de Downs et l'axe des incisives inférieures.

Figure 11 : Tracé des points, plans et lignes pour l'analyse de SASSOUNI.



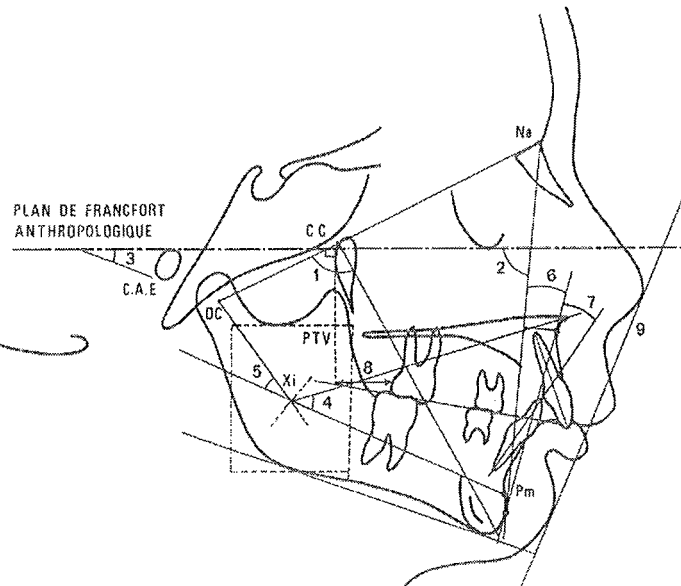
d'après R. CAVEZIAN, 2001.

✓ L'analyse de Sassouni, qui se sert pour la construction de plans et d'arcs. Cette méthode considère le sujet dans sa globalité morphologique et respecte les spécificités morphologiques ethniques.

✓ L'analyse statique de Ricketts fait appel à des points et des plans particuliers permettant un tracé céphalométrique initial puis un « tracé de prévision ». C'est en fait le temps initial d'une méthode globale de « synthèse céphalométrique » où la détermination du type de croissance s'accompagne d'un tracé céphalométrique initial, représente le but à atteindre selon toute probabilité (« analyse céphalométrique à l'envers » d'après CAVEZIAN et coll (2001, 20).

Figure 12 : L'analyse statistique de RICKETTS.

- 1- Axe facial
- 2- Angle facial
- 3- Angle mandibulaire
- 4- Hauteur de l'étage inférieur de la face
- 5- Arc mandibulaire
- 6- Convexité
- 7- Distance de l'incisive inférieure par rapport à Na-Pog
- 8- Angulation de l'incisive inférieure par rapport à Na-Pog
- 9- Distance de l'incisive supérieure par rapport à Na-Pog
- 10- Distance de la face distale de la première molaire supérieure par rapport à PTV
- 11- Profil cutané

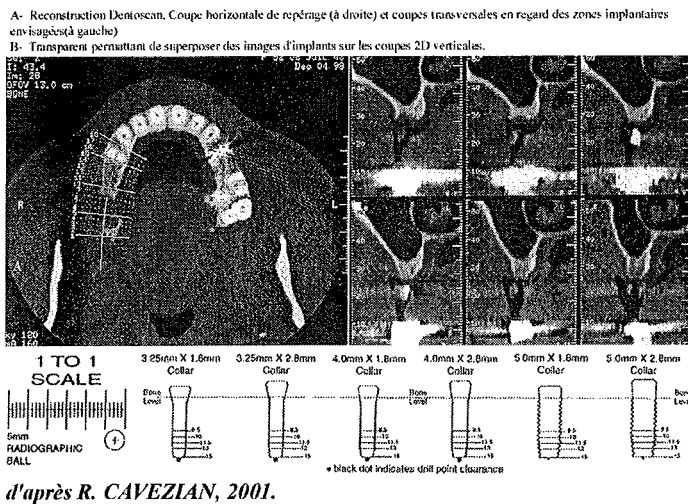


d'après F. BASSIGNY, 1991.

L'analyse céphalométrique permet de mettre en évidence des anomalies intéressant les bases osseuses : chez l'adulte, la croissance osseuse étant achevée, la correction de ces anomalies basales se réalise par chirurgie orthognathique.

2.3.1.4.4 Le scanner et l'Imagerie par Résonance Magnétique :

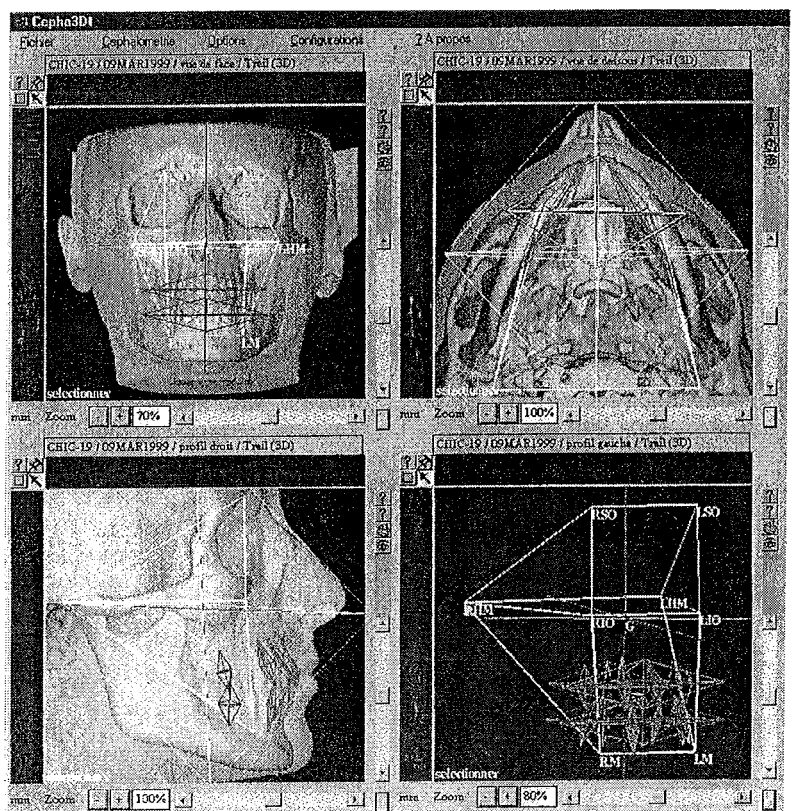
Figure 13 : Reconstitution Dentascan.



Le dentascan : examen radiologique dont la pratique est devenue courante en implantologie pour déterminer le choix du site implantaire (coupes transversales tous les 2 mm) et de la dimension des implants (superposition de calques).

Figure 14 : Céphalométrie tridimensionnelle.

L'évolution des techniques d'imagerie avec l'arrivée du scanner puis de l'IRM introduit la possibilité d'une imagerie 3D biométrique. Contrairement à la radiographie conventionnelle, à partir d'une seule acquisition il est possible d'obtenir une multitude de vues tout en s'affranchissant des aléas de réalisation des téléradiographies et pour des doses d'irradiation faibles (20).



Vues de face, axiale intérieure, profil droit.
Matérialisation de la charpente maxillo-faciale, des axes d'inertie dentaires et de leurs enveloppes pyramidales.

d'après R. CAVEZIAN, 2001.

Le modèle 3D ainsi créé correspond à une hiérarchie d'éléments mathématiquement définis (à partir des coordonnées X, Y et Z des 8 repères anatomiques) et anatomiquement homogènes : chaque dent, les 4 hémis-arcades, les deux arcades maxillaire et mandibulaire, l'ensemble des deux arcades et la charpente maxillo-faciale.

2.3.2 Critères de reconstruction

2.3.2.1 Les critères occlusaux et esthétiques

2.3.2.1.1 Règles de reconstruction OCTA

La définition de critères de reconstruction est un préalable indispensable à tout projet prothétique : elle permet de disposer de repères quantitatifs guidant le modelage de cette reconstruction.

A partir d'une hiérarchie proposée par ORTHLIEB (2001, 57), une liste d'un préalable et de sept critères (Soit 8 items : OCTA) est proposée dans un ordre lié aux impératifs de construction :

A. OCTA 0 Plan de référence

Un plan de référence unique est indispensable à toute évaluation comme à toute construction : il permet de définir un repère orthonormé à trois dimensions, base à toute quantification.

Le Plan Axio-orbitaire (P.A.O) est le plan d'orientation horizontal de référence utilisé par la grande majorité des systèmes d'articulateur : celui-ci passe par les points condyliens (cutanés ou osseux) et le point infra-orbitaire gauche (point, cutané ou osseux, le plus déclive du rebord antéro-inférieur de la cavité orbitaire).

Un enregistrement de ces points repérés sur un index transparent (index P.A.O) autorise la superposition et la reproductibilité des données lors des différents montages en articulateur, des analyses céphalométriques et des enregistrements axiographiques.

B. OCTA 1 Position de référence, Position thérapeutique

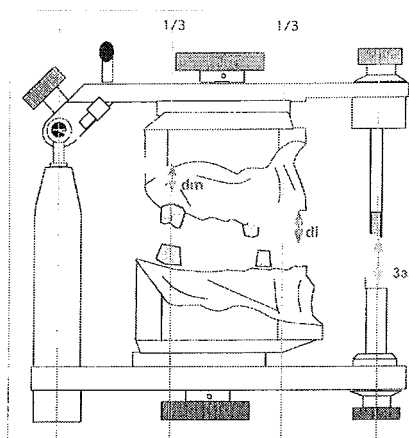
La position de référence, reproductible, correspond à une position condylienne appartenant au plan de référence : dans le cas d'un système articulaire asymptomatique, il s'agit de l'occlusion d'intercuspidie maximale (OIM) ou de la relation centrée (RC).

- La position de référence peut correspondre à une position thérapeutique qui n'est pas forcément reproductible : sauf choix d'une position mandibulaire corrigée ou position mandibulaire thérapeutique (PMT), positions de référence et position thérapeutique sont confondues.

C. OCTA 2 Dimension verticale d'occlusion (DVO)

Les variations de la dimension verticale d'occlusion sont réalisées au prix d'une rotation mandibulaire autour des ATM : 1 mm de variation de la hauteur interincisive correspond sensiblement à 1° de rotation condylienne.

Figure 15 : La dimension verticale sur articulateur



La règle de tiers : pour une même variation de D.V.O, la variation de hauteur au niveau molaire, incisif et au niveau de la tige incisive est proportionnelle : on peut considérer que pour 3 mm d'augmentation au niveau de la tige incisive, l'augmentation est de 2 mm au niveau des incisives et de 1mm au niveau molaire.

Une augmentation de la DVO de quelques millimètres ne peut induire directement de contraintes articulaires, la rotation étant un mouvement parfaitement physiologique pour cette articulation : cependant toute modification ne peut être validée que par la situation en bouche et par les provisoires de deuxième génération.

Selon PALLA (cité par ORTHLIEB, 2001, 57), la détermination de la DVO doit répondre aux critères suivants :

- ✓ Présence d'un espace d'inocclusion en position posturale de repos,
- ✓ Absence de contacts entre les arcades dentaires durant l'activité phonétique,
- ✓ Apparence agréable de l'étage inférieur du visage en occlusion.

La dimension verticale d'occlusion doit être également en harmonie avec les déterminants anatomiques, en particulier avec la typologie squelettique et la morphologie mandibulaire.

Le choix de la DVO optimise les fonctions occlusales, diminue les contraintes appliquées aux structures, assure l'esthétique du visage.

Figure 16 : Les critères de modification de la dimension verticale d'occlusion.

DVO	Diminuer	Conserver	Augmenter
	faible recouvrement excès de surplomb face haute classe II hyperdivergence espace prothétique haut	arthrose ATM patient âgé	excès de recouvrement faible surplomb face courte classe III hypodivergence espace prothétique faible

A ce stade, la relation maxillo-mandibulaire en occlusion est définie (position de référence, DVO).

D. OCTA 3 Groupe incisivo-canin mandibulaire

Le bloc incisivo-canin est le premier élément dentaire mis en place. Des critères cliniques (relation dento-squelettique, aspect esthétique) sont utilisés : ils sont utilement complétés par des critères céphalométriques.

La situation du bloc incisivo-canin mandibulaire assure le soutien des lèvres, influence le profil ; de son inclinaison dépendra sa longévité ainsi que l'optimisation des fonctions de guidage.

E. OCTA 4 Groupe incisivo-canin maxillaire

Une fois le groupe incisivo-canin mandibulaire en place, les critères de positionnement du groupe incisivo-canin maxillaire sont basés essentiellement sur des références esthétiques. Une clarification consiste à différencier d'une part leur face vestibulaire qui répond à des critères esthétiques, et d'autre part, les aspects fonctionnels concernant la face linguale qui seront définis dans une autre étape.

La situation du bloc incisivo-canin maxillaire assure le soutien des lèvres et influence directement l'esthétique du sourire.


La position du groupe incisivo-canin maxillaire se définit par rapport au soutien de la lèvre supérieure et de la ligne du sourire (découvrement et hauteur coronaire des incisives), cette dernière devant être en harmonie avec la ligne bipulaire.


F. OCTA 5 courbe de SPEE et plan d'occlusion

A partir du condyle et du groupe incisivo-canin mandibulaire, la définition de la courbe de Spee permet le positionnement de la première molaire mandibulaire et donc la définition de l'inclinaison du plan d'occlusion par rapport au P.A.O.

La recherche d'une courbe de Spee en harmonie avec la structure squelettique axialise les contraintes dento-parodontales et permettra un rapprochement fonctionnel harmonieux des tables occlusales.

Figure 17 et 18 : B.O.P.A. Broadrick Occlusal Plane Analyser.





Détermination du plan d'occlusion à partir du point d'intersection des deux lignes repères. La hauteur du plan d'occlusion peut être réglée par déplacement de la pointe sèche du compas sur la ligne repère antérieure.

d'après P.E. DAWSON, 1992.

Un modèle géométrique d'interprétation de la courbe de Spee (B.O.P.A, Broadrick Occlusal Plane Analyser) par la loi de la tangente a été proposé.

Il permet la détermination du rayon de construction du plan d'occlusion et son transfert sur articulateur (DAWSON, 1992, 27) en fixant la hauteur des cuspidés vestibulaires à l'arcade mandibulaire.

G. OCTA 6 Pente incisive

En évaluant l'inclinaison du plan d'occlusion et de la pente condylienne sur le P.A.O, il est possible de disposer d'une proposition de construction de la pente incisive.

La recherche d'une concordance fonctionnelle entre guidage dentaire (pente incisive et pente canine) et guidage articulaire (pente condylienne) vise à faciliter la cinématique mandibulaire.

H. OCTA 7 Hauteur cuspidienne et courbe de WILSON

Une fois la position de référence fixée, la tige incisive bloquée (DVO définie), la courbe de Spee matérialisée, les pentes du guidage antérieur réglées, il ne reste qu'à proposer des inclinaisons dans le plan frontal des arêtes des dents cuspidées. Ceci revient à définir des courbes de Wilson, pour obtenir à la fois le rapprochement homogène des tables occlusales et l'absence d'interférences.

La hauteur des cuspidés vestibulaires des dents mandibulaires (courbe de Spee), le bloc incisivo-canin maxillaire (pentes de guidage) et le concept occlusal (fonction canine ou fonction de groupe) constituent les éléments qui définissent le cadre de construction des cuspidés maxillaires et linguales mandibulaires.

Le guidage canin, s'il est possible, sera privilégié car il répond mieux aux lois de la biologie (économie d'énergie et économie de structure) que la fonction de groupe. En effet il permet une facilité neuromusculaire, une faible usure des structures, et une majoration de l'efficacité masticatoire par un affrontement optimal des tables occlusales.

Il faut pour cela que le guidage canin provoque une désocclusion homogène et minimum : cette désocclusion minimale assure une protection articulaire par une impossibilité de contacts postérieurs (travaillants et non travaillants) en cas de mouvement brutal ou forcé (parapets postérieurs).

2.3.2.1.2 La reconstruction esthétique antérieure

La ligne du sourire et le découvrément labial sont des éléments primordiaux de l'harmonie du visage : des rapports étroits unissent ligne bipupillaire, ligne labiale supérieure et ligne du sourire qui doivent être parallèles entre elles (CHICHE et PINAULT, 1995, 22).

Figure 19 : Evaluation de la symétrie faciale et dentaire.

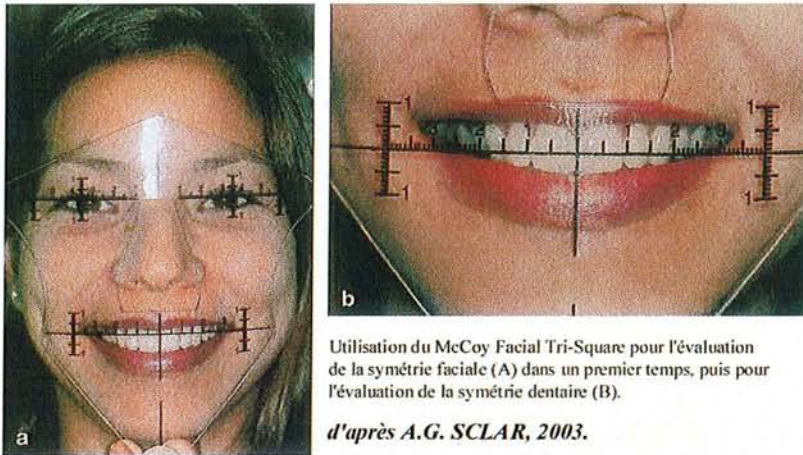
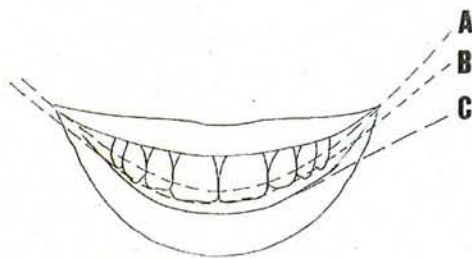


Figure 20 : Ligne du sourire.



Le bord libre de la lèvre inférieure (C), les bords incisivo-canins (B), ainsi que la courbe reliant les contacts proximaux (A) suivent la même direction.

d'après R. OGOLNIK et coll., 1993.

Le recouvrement et le surplomb sont des données plus subtiles à percevoir au niveau de l'esthétique : la stabilité de ces éléments ainsi que celui du guide incisif doivent être la base de la reconstruction du secteur antérieur (ORTHLIEB et coll., 2001, 57).

La triade de PRESTON, couleur, texture et forme des dents correspond au domaine le plus subjectif du sourire : on possède alors une véritable base de discussion avec le patient.

Le profil d'émergence gingival des dents reconstituées doit se rapprocher au maximum du profil des dents adjacentes : en particulier au niveau des implants et des bridges antérieurs. Le recours à une chirurgie préprothétique doit être envisagée afin de reconstituer une crête alvéolaire ou un parodonte défaillant (manque de gencive attachée, perte de hauteur d'os...) ; il est également possible d'utiliser certains déplacements dentaires (égressions radiculaire par exemple) pour améliorer la situation gingivale (DEGORCE, 2003, 31).

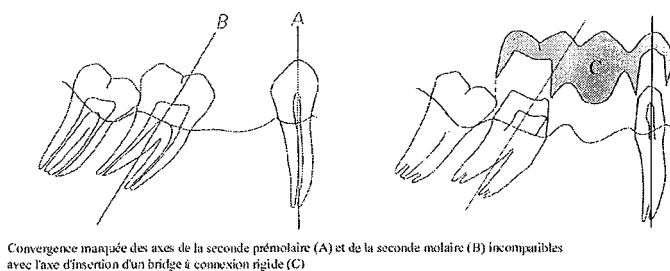
2.3.2.2 Les impératifs biomécaniques prothétiques et les éléments du pronostic

2.3.2.2.1 Le parallélisme des préparations

Toute reconstitution prothétique plurale nécessite le parallélisme des préparations permettant l'insertion, la rétention ainsi que la stabilisation de celle-ci. La situation clinique et l'axe des dents piliers peut être en inadéquation avec certains des principes de préparation des ancrages prônant l'économie tissulaire et la pérennité de l'ensemble dento-prothétique par exemple (OGOLNIK, 1993, 55).

Tout redressement d'axe dentaire permet de concilier principe de préparation et axe d'insertion notamment pour les versions égales ou supérieures à 20° d'après R. ZUCKERMAN (1996, 72).

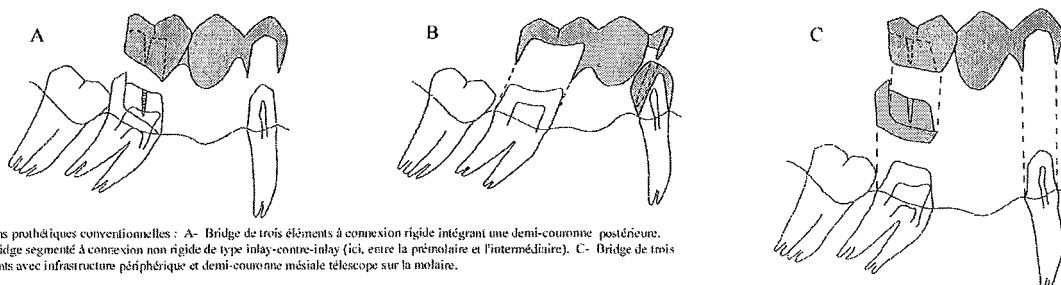
Figure 21 : Convergence des axes dentaires.



Convergence marquée des axes de la seconde prémolaire (A) et de la seconde molaire (B) incompatibles avec l'axe d'insertion d'un bridge à connexion rigide (C)

Cette solution est une alternative aux artifices prothétiques classiques (onlay de KLAFFENBACH ou onlay 4/5, couronne télescopique, bridges à connexions non rigides).

Figure 22 : Options prothétiques conventionnelles.



Options prothétiques conventionnelles : A- Bridge de trois éléments à connexion rigide intégrant une demi-couronne postérieure. B- Bridge segmenté à connexion non rigide de type inlay-contre-inlay (ici, entre la prémolaire et l'intermédiaire). C- Bridge de trois éléments avec infrastructure périphérique et demi-couronne mésiale télescope sur la molaire.

d'après R. ZUCKERMAN, 1996.

2.3.2.2.2 L'évaluation quantitative et la répartition des piliers sur l'arcade

A. Théorie de DUCHANGE :

Il a été donné à chaque dent ayant une position normale sur l'arcade et une bonne morphologie un coefficient qui sera fonction :

- ✓ De sa surface de mastication,
- ✓ De sa morphologie,
- ✓ De sa physiologie,
- ✓ De sa situation.

Figure 23 : Croisillon de ROBIN.

Coefficients donnés aux différentes dents sur le croisillon de ROBIN.

Note	4-6	6	6	4	4	3	1	2	idem
Dents	18	17	16	15	14	13	12	11	
Dents	48	47	46	45	44	43	42	41	idem
Note	2-5	6	6	4	4	3	1	1	

La somme des coefficients des dents piliers doit être supérieure ou égale à la somme des coefficients attribués aux dents à remplacer.

B. Théorie de DUCHANGE modifiée par LORMEE

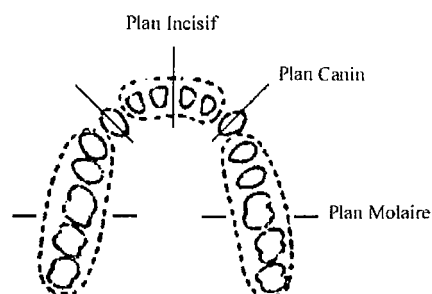
Cette théorie a été reprise par LORMEE en modifiant le coefficient de la canine supérieure. Il lui attribue un coefficient de 5.

C. Théorie de ROY

D'après ROY, l'immobilisation des dents dépend de leur neutralisation dans les différents plans de l'arcade. Il divise l'arcade en cinq plans : 1 incisif, 2 canins, 2 molaires.

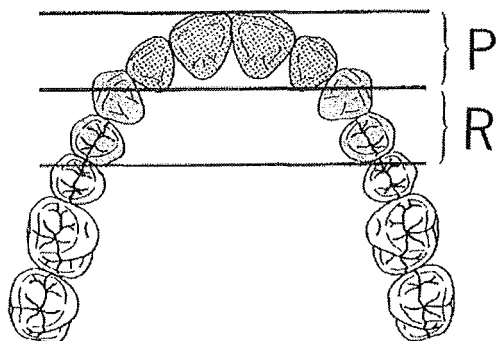
Cette théorie est surtout valable pour un bridge de grande portée ou un bridge de contenton complet.

Figure 24 : Théorie de ROY.



D. Théorie de SADRIN

Figure 25 : Rétention primaire et rétention secondaire des bridge curvilignes.



La rétention secondaire (R) doit concerner les dents placées à une distance de l'axe joignant les moyens d'ancrage principaux égale à celle du bras de levier des intermédiaires (P).

d'après SHILLINGBURG H.T. et coll., 1998.

Cette théorie concerne les bridges curvilignes en donnant le résultat suivant :

Pour qu'un bridge soit en équilibre, il faut que son moment de stabilité soit supérieur ou au moins égal à son moment de renversement (SHILLINGBURG, 1998, 79).

Il faudra compenser le mouvement postéro-antérieur des bridge curvilignes par des appuis postérieurs solides (prémolaires et molaires).

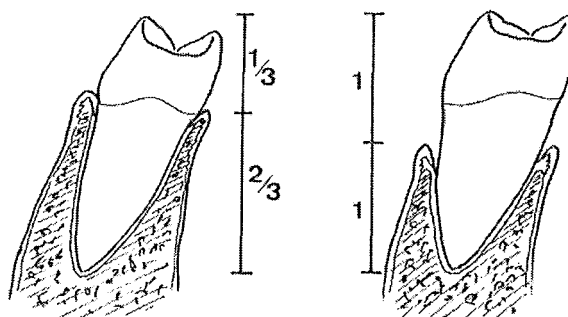
2.3.2.2.3 L'évaluation qualitative des dents supports

A. Rapport Racine/Couronne

Un rapport Racine/Couronne inférieur à 1 est défavorable à la stabilité du pilier prothétique d'après OGOLNIK (1993, 55).

Le rapport R/C est fonction de la hauteur d'os alvéolaire : il donne une très bonne indication de la santé parodontale mais surtout de la stabilité des piliers dentaires et autres unités d'ancrage orthodontique.

Figure 26 : Rapport couronne/Racine



Inversion du rapport couronne clinique - racine clinique
d'après OGOLNIK, 1993.

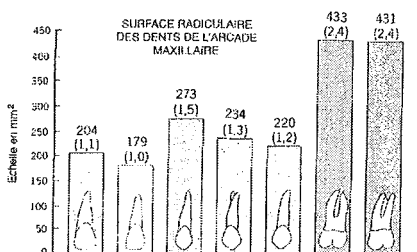
B. Vitalité pulpaire.

La qualité intrinsèque d'une dent comme pilier prothétique se rapproche de la qualité nécessaire à une dent servant d'ancrage orthodontique : une dent dont la pulpe dentaire est vitale est considérée comme plus résistante (OGOLNIK, 1993, 55).

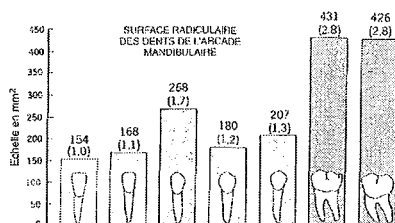
C. Surface radiculaire

Plus la surface radiculaire est élevée plus la résistance au déplacement est élevée et sa stabilité importante (OGOLNIK, 1993, 55).

Rapport des surfaces radiculaires des dents de l'arcade maxillaire et rapport entre la surface radiculaire de chaque dent avec celle de la plus petite de l'arcade

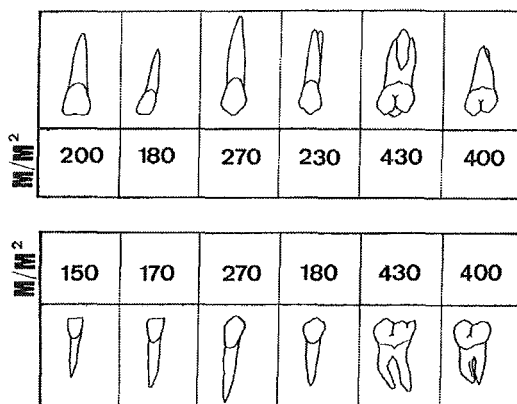


Rapport des surfaces radiculaires des dents de l'arcade mandibulaire et rapport entre la surface radiculaire de chaque dent avec celle de la plus petite de l'arcade



d'après JEPSEN in SHILLINGBURG H.T., 1998.

Figure 27 et 28 : Surface radiculaire moyenne.



Surface radiculaire moyenne des dents de l'arcade maxillaire (haut) et de l'arcade mandibulaire (bas).

d'après OGOLNIK, 1993.

2.3.2.2.4 L'ancrage orthodontique

Selon la Société Française d'Orthopédie Dento-Faciale, l'ancrage est l'élément considéré comme stable ou fixe pouvant servir de point d'appui lors de l'application d'un système de forces. Cela concerne :

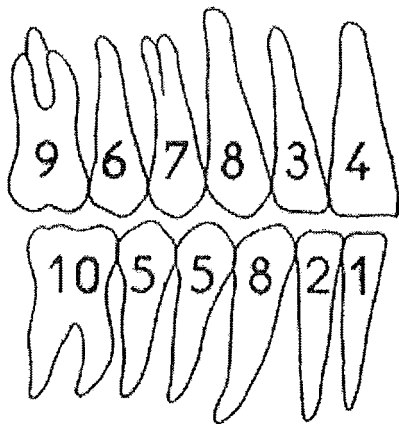
- ✓ Le ou les secteurs de l'arcade dentaire ne devant pas être déplacés pendant que les autres le sont.
- ✓ Tout moyen tendant à assurer la stabilité d'une dent au cours du mouvement dentaire provoqué.

Cette définition regroupe les unités dentaires d'ancrage et les dispositifs intra-oraux et extra-oraux renforçant l'ancrage (MOUGIN, 2004, 54).

L'ancrage passif ou naturel représente la résistance de la dent au déplacement : LEJOYEUX et coll. définissent un ancrage parodontal, un ancrage cortical ainsi qu'un ancrage musculaire lié au type facial.

L'ancrage actif est l'ensemble des dispositifs mécaniques intra-oraux et extra-oraux qui stabilisent les molaires d'ancrage.

Figure 29 : Valeurs guides d'ancrage.



d'après LANGLADE.

La valeur guide de l'ancrage d'une dent est fonction de sa surface radiculaire d'après LANGLADE.

Tout solide qui sert d'ancrage à une force destinée à déplacer un corps libre, subit lui aussi une force, égale et de sens opposé, qui a tendance à l'entraîner en direction du corps à déplacer. Si l'ancrage est suffisant, le solide reste stable : seul le corps libre se déplace en direction de l'ancrage : c'est la loi de l'action-réaction (BASSIGNY, 1991, 5).

A partir d'un certain seuil, l'ancrage est insuffisant : le solide constituant l'ancrage est entraîné en direction du corps libre à déplacer. Ce principe peut également s'appliquer à l'orthodontie, lorsque l'ancrage est insuffisant et que les dents sur lesquelles on prend appui se déplacent, on parle de perte d'ancrage.

La perte d'ancrage peut-être délibérée (si on cherche par exemple à mésialer les secteurs latéraux d'appui), ou non contrôlée, elle constitue l'un des problèmes majeurs de l'orthodontie.

2.3.3 Options prothétiques

2.3.3.1 La prothèse fixée

Le bridge conventionnel est une solution encore largement répandue : ce dernier a comme indication principale une reconstruction de faible étendue (3 à 4 éléments) ayant pour piliers des dents nécessitant une reconstruction coronaire (SHILLINGBURG, 1998, 79).

Le délabrement d'une dent saine afin de servir de dent support est à proscrire au profit d'une prothèse implanto-portée.

Le bridge collé possède une indication dans le remplacement d'une dent manquante en particulier les incisives inférieures et les incisives latérales.

La préparation pour un collage est réalisée à minima sur des dents adjacentes généralement saines : une étude attentive du guidage antérieur est nécessaire dans les reconstructions antérieures.

2.3.3.2 La prothèse adjointe

Une prothèse amovible métallique constitue une solution intéressante dans des édentements encastrés en alternative aux reconstructions implanto-portées : le coût des interventions chirurgicales pré-implantaires et des thérapeutiques implantaires pouvant être un frein pour le patient.

Une prothèse amovible résine doit être envisagée comme prothèse transitoire réalisée à moindre coût pour le patient. Une telle prothèse malléable peut également servir de support à un dispositif orthodontique simple comme une plaque de surélévation, des ressorts, des élastiques ou encore des vérins par exemple (ADAMS, 1973, 2) : une limitation étant le nombre de dents restantes pour servir d'ancrage et de rétention à l'appareil ainsi que le nombre d'informations et de mouvements réalisables à partir d'un seul appareil.

2.3.3.3 La prothèse implanto-portée

2.3.3.3.1 La prothèse implanto-portée unitaire

La prothèse implanto-portée est la solution de choix pour la réhabilitation des édentements unitaires ou de faible étendue lorsque les dents bordant ces espaces sont saines (c'est notamment le cas des agénésies). La mise en place d'implant peut nécessiter l'aménagement de cet espace d'édentement et des tissus parodontaux de soutien : ces éléments sont à prendre en compte lors de l'élaboration du plan de traitement, en particulier le contrôle de l'espace mésio-distal nécessaire (DEGORCE, 2003, 31).

L'aménagement des espaces d'édentation peut être réalisée par l'orthodontie préprothétique : le contrôle des espaces mésio-distaux et vestibulo-linguaux doit s'effectuer aussi bien au niveau cervical qu'au niveau apical, ceci afin de minimiser le risque de proximités radiculaires (BENAUWT et DAHAN, 1998, 7).

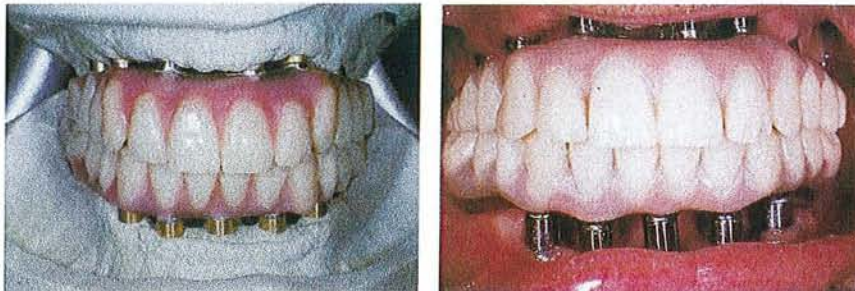
Idéalement, le nombre d'implants conseillé pour le traitement d'un édentement doit correspondre au nombre de racines perdues (DEGORCE, 2003, 31).

2.3.3.3.2 La prothèse implanto-portée plurale

La prothèse implanto-portée plurale s'oriente vers la réhabilitation prothétique complète avec soit :

- ✓ Un appareil amovible complet,
- ✓ Un bridge complet,
- ✓ Une prothèse vissée amovo-inamovible (fixtures de BRANEMARK).

Figure 30 : Bridge vissé amovo-inamovible.



d'après J. BAUMER et S.G. LEWIS, 1991.

La conception et la réalisation de ces trois types de prothèses plurales sont très distinctes et n'ont pas les mêmes indications. Cependant ces traitements restaurent une occlusion basée sur la relation centrée et une dimension verticale respectant l'espace prothétique vertical. (BEUMER et LEWIS, 1991, 13)

Ce type de restauration n'a pas d'intérêt en orthodontie préprothétique : cela est différent lorsque cette reconstruction est partielle pour les bridges sur fixtures de BRANEMARK ; la restauration provisoire pouvant servir d'ancrage pour le traitement orthodontique (BUNNI J, 1991, 18).

2.4 La synthèse du diagnostic et les objectifs du traitement

2.4.1 Synthèse du diagnostic

2.4.1.1 Contre rendu des éléments du diagnostic

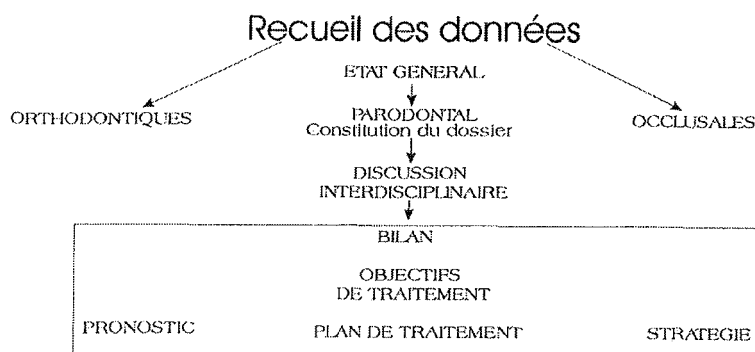
Il est essentiel de détenir toutes les informations de manière à établir un diagnostic précis du cas clinique : la hiérarchisation des problèmes permet de restituer au patient une vision éclairée de son état dentaire et d'envisager avec lui, de façon claire et précise, les éléments devant figurer dans le plan de traitement.

2.4.1.2 Le pronostic à long terme

L'énoncé du pronostic en l'absence de traitement complète l'information éclairée donnée au patient : il est dans notre obligation de fournir synthèse, pronostic et l'ensemble des thérapeutiques envisageables dans la situation clinique présente.

L'objectif du traitement orthodontique est d'améliorer les conditions préprothétique et donc d'améliorer le pronostic des restaurations dans le temps dans le temps : il y a nécessité d'évaluer un pronostic à long terme avant toute décision thérapeutique car il est utopique de prétendre maîtriser l'évolution d'un traitement (FERRARI et coll., 1997, 36).

Figure 31 : Arbre décisionnel. 1ème partie



d'après BOURDIOL et coll., 1983.

Le patient doit être pleinement conscient que le refus des traitements préprothétiques est défavorable au pronostic mais il faut maintenant en appréhender les limites avec lui : des objectifs précis sont alors fixés en ce qui concerne le degré de correction apporté.

2.4.2 Détermination des objectifs et des moyens de traitement

2.4.2.1 Choix entre une thérapeutique globale ou partielle

Le refus de certains protocoles implantaires ou chirurgicaux liés au traitement oriente celui-ci vers des compromis indispensables.

La conséquence de ces compromis est clairement définie au patient afin d'orienter son choix.

2.4.2.2 Confrontation entre le choix du patient et les moyens thérapeutiques

Cela représente pour le praticien la confrontation des techniques mises à sa disposition et les choix thérapeutiques du patient.

Après validation du plan de traitement et de ses objectifs, on peut réaliser le projet thérapeutique sous la forme d'une maquette de la restauration définitive servant de guide directeur.

Rappel de la nécessité d'une validation pluridisciplinaire d'où l'intérêt : (VAISSIERE, 1998, 83)

- ✓ D'une transmission efficace des données relatives à l'examen clinique ainsi que les examens complémentaires.
- ✓ D'une table ronde regroupant l'ensemble des praticiens et du patient.

2.4.3 Elaboration de la maquette de la restauration définitive

Quelles que soient la nature et l'importance d'une réhabilitation prothétique, celle-ci ne doit pas cautionner une situation déséquilibrée (OGOLNIK, 1993, 55) : la restauration d'une harmonie esthétique et fonctionnelle des arcades doit guider la simulation du projet prothétique sur articulateur.

Les objectifs du traitement pluridisciplinaire sont ainsi fixés et la mise en œuvre des différentes thérapeutiques devra être réévaluée régulièrement.

2.4.3.1 Le wax-up prospectif

Une maquette en cire, permettant de visualiser le projet thérapeutique, est réalisée à partir des informations recueillies au cours des différents examens (ORTHLIEB et coll., 2001, 14).


La construction de la maquette doit suivre certaines règles afin de permettre la pérennité du traitement prothétique : l'harmonie fonctionnelle et la stabilité occlusale sont la base de la restauration et permettent les aménagements esthétiques nécessaires à l'intégration de la future prothèse (Rappel des critères de reconstructions OCTA, ORTHLIEB, et coll, 2001, 57).

Ces critères de reconstructions sont à transférer de la situation clinique présente sur l'articulateur afin de guider la réalisation de ce projet thérapeutique lors des étapes d'orthodontie et de prothèse (le plan de référence est toujours le Plan Axio-Orbitaire).

A. La position de référence est fonction du cas clinique :

- ✓ En l'absence de symptômes neuro-musculo-articulaires :

Figure 32 : Choix de la position de référence en fonction de la situation clinique initiale.



d'après ORTHLIEB J.D., 2000.

OIM : l'occlusion d'intercuspidie maximale lorsque l'occlusion est stable et physiologique

RC : la relation centrée reproductible en cas de perte des déterminants dentaires de l'occlusion ou en présence de pathologies articulaires.

- ✓ En présence d'une symptomatologie articulaire :

Une relation centrée thérapeutique est déterminée après un traitement par gouttière occlusale.

B. La dimension verticale DVO est déterminée cliniquement :

- ✓ Soit on conserve la dimension verticale du patient si elle est satisfaisante (inocclusion en position de repos, absence de contacts durant la phonation, étage inférieur de la face harmonieux selon PALLA).
- ✓ Soit on détermine une nouvelle dimension verticale lors de l'établissement de la relation intermaxillaire (R.I.M).

C. Le groupe incisivo-canin mandibulaire : la position des incisives peut être définie selon plusieurs critères : soutien de la lèvre inférieure, angulation de 90° par rapport sa base osseuse (TWEED), respect du parodonte...

D. Le groupe incisivo-canin maxillaire : la position est définie selon des critères esthétiques (ligne du sourire) et fonctionnels (guidage antérieur).

E. Courbe de SPEE et plan d'occlusion : le rayon de construction B.O.P.A de la courbe de SPEE positionne les pointes cuspidiennes vestibulaires des molaires mandibulaires.

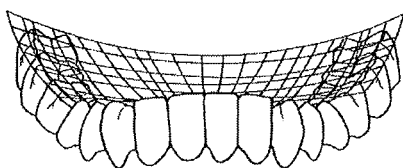
F. La pente incisive : la recherche d'une concordance fonctionnelle entre guidage dentaire et guidage articulaire vise à faciliter la cinématique mandibulaire.

La pente incisive est déterminée selon des critères statistiques (pente incisive plus accentuée de 10° par rapport à la pente condylienne), réels (situation clinique avec les surfaces dentaires ou prothétiques existantes), ou validée par les provisoires réalisées depuis le wax-up.

Cette dernière est matérialisée sur l'articulateur par la table incisive qui est réglée selon les mêmes données.

G. Hauteur cuspidienne et courbe de WILSON : le modelage des dents cuspidées est fonction du concept de désocclusion molaire en latéralité (protection canine ou de groupe, mouvement latéral immédiat) et en propulsion (guidage antérieur, pentes condyliennes).

Figure 33 : Le plan d'occlusion.



La courbe d'occlusion est l'ensemble formé par la courbe de SPEE, la courbe de WILSON et la courbe des bords incisifs. Elle est souvent appelée plan d'occlusion.

La diminution de la valeur de programmation de la pente condylienne et l'augmentation de la valeur du déplacement latéral lors du réglage de l'articulateur auront tendance à minimiser la profondeur cuspidienne en aplanissant les tables occlusales (ainsi que les interférences occlusales en propulsion et en diduction). (DESCAMP, 2002, 33)

d'après OGOLNIK, 1993.

2.4.3.2 La quantification du déplacement dentaire nécessaire

La comparaison entre la maquette de la restauration prothétique élaborée sur articulateur et les modèles d'études représentant la situation clinique initiale, permet de fixer les objectifs du traitement orthodontique préprothétique en rappelant que ceux-ci sont subordonnés à l'objectif thérapeutique final (WISKOTT et coll., 1988 , 86)

Cette reconstitution sur moulage correspond au set-up orthodontique ou simulation des relations occlusales en fin de traitement (BASSIGNY, 1991, 5), qui permet de quantifier :

- ✓ Le déplacement des dents nécessaire à l'établissement d'une situation favorable au projet prothétique. (BENAUWT, 1998, 8)
- ✓ Le degré de correction des axes dentaires et des malocclusions.
- ✓ Le contrôle du torque corono-radulaire en vue de la correction des proximités radiculaires.

2.5 La planification du traitement pluridisciplinaire

La planification et la gestion d'une thérapeutique pluridisciplinaire nécessitent la mise en place d'un projet ou stratégie de traitement : certains préalables sont indispensables avant la réalisation des étapes orthodontiques et prothétiques. La stabilisation de la situation clinique au niveau parodontal, endodontique et occluso-articulaire au cours du traitement fait partie de ces pré requis (FERRARI et coll., 1997, 36).

En outre, une planification rigoureuse des étapes du traitement optimise et réduit la durée du traitement en tenant compte notamment :

- ✓ De la durée nécessaire à la cicatrisation gingivale et osseuse lors des avulsions dentaires, de la chirurgie parodontale, de la pose d'implant ou encore de la cicatrisation des lésions endodontiques.
- ✓ De la durée nécessaire à la contention immédiate.

2.5.1 Les étapes préprothétiques

2.5.1.1 La phase initiale ou traitement étiologique

Les objectifs du traitement étiologique sont les suivants :

- ✓ Instaurer des mesures d'hygiène satisfaisantes,
- ✓ Normaliser la fonction articulaire,
- ✓ Réduire et stabiliser la maladie parodontale,
- ✓ Traiter les pathologies carieuses et endodontiques.

2.5.1.2 Les mesures d'hygiène

L'acquisition de la prophylaxie de la plaque dentaire est un préalable indispensable avant tout traitement : la pérennité des résultats ne pouvant être obtenue, le traitement est voué à l'échec. Une motivation importante est requise pour les thérapeutiques pluridisciplinaires, de part l'investissement en temps et en moyen : la motivation à l'hygiène est le premier élément permettant d'appréhender l'implication du patient dans sa santé bucco-dentaire (BASSIGNY, 1991, 5).

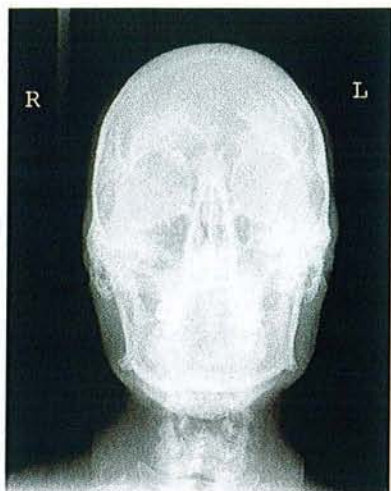
2.5.1.2.1 La normalisation de la fonction articulaire

Tout syndrome d'Algie et de Dysfonctionnement de l'Articulation Mandibulaire (A.D.A.M) doit être soulagé avant la poursuite du traitement : une gouttière de repositionnement mandibulaire est indispensable pour trouver une relation centrée thérapeutique (ROZENCWEIG, 1994, 71; SHILLINGBURG, 1998, 79).

Le traitement orthodontique peut inclure alors un repositionnement des blocs incisivo-canins dans le but de rétablir un guidage antérieur fonctionnel : une correspondance des milieux interincisifs et l'établissement d'une classe I canine sont des critères incontournables dans le rétablissement de celui-ci.

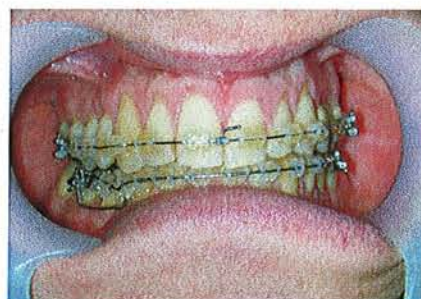
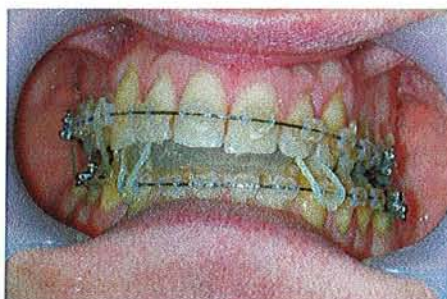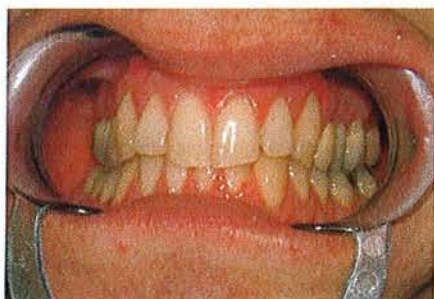
Illustration par un cas clinique du Dr L. PETITPAS.

La normalisation de la fonction articulaire peut être prévue initialement dans le plan de traitement orthodontique.

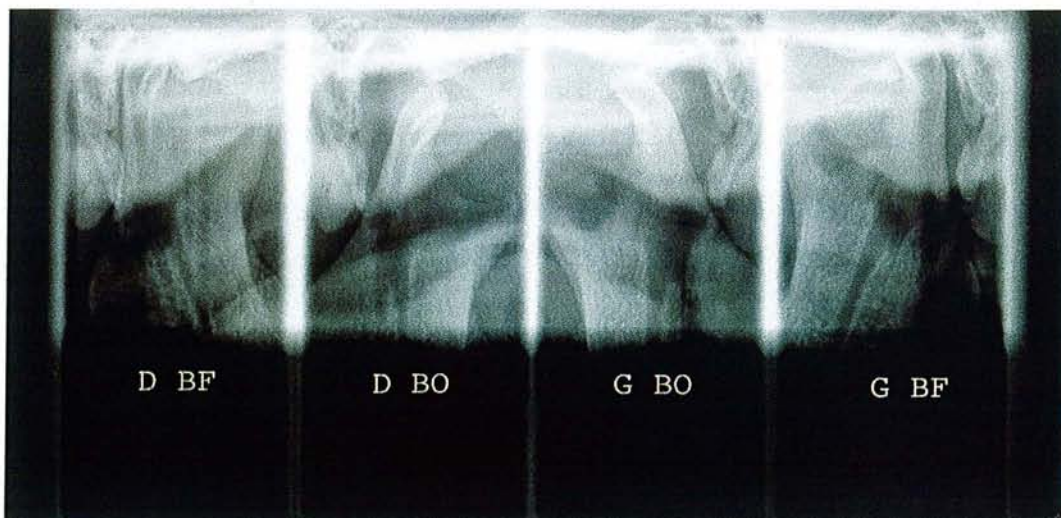


Exemple ici d'un patient présentant une latéro-déviaton de la mandibule vers la droite : la médiane incisive mandibulaire est déportée à droite en occlusion.

C'est une anomalie de positionnement induite par le schéma occluso-articulaire, la déviation des milieux ne se retrouvant pas lors de l'examen bouche ouverte.



Le rétablissement d'un guidage antérieur fonctionnel et la correction d'une déviation mandibulaire d'origine articulaire permettent de recadrer le patient dans une situation clinique favorable au confort, à l'esthétique et aux réhabilitations prothétiques.



2.5.1.2.2 La réduction et la stabilisation de la maladie parodontale

A. Suppression de la maladie parodontale

Le traitement de l'étiologie de l'inflammation parodontale est indispensable, celle-ci est suivie de la détersion des lésions parodontales par détartrage, surfaçage et intégration d'un protocole de type CHARON par exemple.

L'objectif étant la restauration d'une santé parodontale optimale.

B. Préparation parodontale chirurgicale

Des greffes épithélio-conjonctives de substitution peuvent être nécessaires pour augmenter la hauteur de gencive attachée. Le volume osseux peut lui aussi être restauré par la greffe d'os autogène.

Cette préparation parodontale est indispensable aux mouvements orthodontiques, aux protocoles implantaire et à une intégration esthétique des éléments prothétiques.

2.5.1.2.3 Le traitement des pathologies carieuses et endodontiques

Le soin des lésions carieuses et des restaurations défectueuses concourent à la suppression des germes pathogènes en bouche : la mise en place d'appareillages orthodontiques ou la chirurgie implantaire ne se réalisent que dans des milieux exempts de sources infectieuses.

La réalisation de traitements radiculaires étanches et la reprise des obturations défectueuses sont un pré requis à la fois pour le déplacement orthodontique (risque d'une réactivation des lésions kystiques) et pour les restaurations prothétiques.

2.5.1.2.4 La prothèse provisoire de première génération

Dépose des prothèses défectueuses et réalisation des provisoires dites de première génération assurant :

- ✓ La reconstitution des dents délabrées,
- ✓ La mise en condition tissulaire de l'espace biologique minimum,
- ✓ Le maintien de la DVO et de OIM du patient (indispensable pour que les valeurs données dans les critères de reconstruction soient applicables d'après ORTHLIEB et coll., 2002, 58)
- ✓ L'intégration de brackets et de boutons orthodontiques.

2.5.1.3 Le pronostic et la réévaluation

L'ensemble de la phase initiale correspond au conditionnement tissulaire : il s'agit d'étapes d'assainissements concernant les dents et leur environnement parodontal. A ce stade, la prudence est de prévoir des phases de réévaluation où la démarche thérapeutique peut être adaptée à des circonstances particulières (FERRARI et coll., 1997, 36).

A. La réévaluation de la situation clinique après l'instauration de la prophylaxie et des traitements initiaux permet d'appréhender les qualités de résistance des tissus dentaires et parodontaux : les dents irrécupérables sont extraites à ce stade en privilégiant la conservation d'un maximum de tissu de soutien par la réalisation de comblement osseux des sites d'extraction ou par la mise en place d'implants immédiats.

L'indication d'une avulsion chirurgicale doit être correctement posée :

✓ Avulsion immédiate en début de traitement :

Fractures radiculaires verticales.

Lésions parodontales et mobilité extrême.

Anatomie radiculaire empêchant un traitement endodontique et/ou le traitement d'une atteinte de furcation.

✓ Le pronostic après réévaluation est défavorable :

Non cicatrisation des lésions péri-apicales et résections apicales impossibles.

Rapport racine/couronne clinique défavorable.

Troisième molaire perturbant le schéma occlusal ou entravant les mouvements orthodontiques.

B. Le pronostic est une conjonction de facteurs qui indique si le traitement proposé permet d'assurer une réhabilitation fonctionnelle et esthétique durable. Sa réévaluation est indispensable car le caractère de longévité est difficile à apprécier, il repose sur :

✓ L'importance des lésions et leurs rapports avec la résistance des tissus.

✓ L'âge qui intervient avec la résistance des tissus et la virulence de la plaque dentaire (des lésions d'évolution rapide chez un patient relativement jeune sont de mauvais pronostic).

✓ L'hygiène et la coopération du patient.

✓ Les facteurs personnels dentaires tels que la répartition des charges occlusales, la longueur radiculaire, la possibilité de reconstruire un guide antérieur. Ces éléments ayant été largement détaillés lors de l'analyse clinique.

2.5.1.4 La phase d'orthodontie

Le traitement orthodontique est fonction des objectifs établis lors de l'élaboration de la maquette définitive : citons BOURGOIN (1982) pour bien rappeler qu' « il serait erroné de croire à une orthodontie mineure » (ASSOR, 2000, 3).

A.DECKER et coll (1993, 29) énumèrent dans le tableau ci-dessous les vastes possibilités de l'orthodontie en terme de traitement préprothétique, accompagnées d'un pronostic en terme de durée de traitement.

Figure 34 : Tableau récapitulatif des options associant orthodontie et prothèse.

Il existe une grande diversité de moyens thérapeutiques correspondant à la diversité des états pathologiques, des malpositions et des psychismes que présente l'adulte : « il semble que l'orthodontie de l'adulte doit être non apparente si elle ne veut pas rester confidentielle » d'après PHILIPPE J (1989, 62).

Pour ces raisons, plusieurs types d'appareils plus ou moins discrets peuvent convenir aux adultes. Citons les brackets en céramique, les systèmes sous-labiaux, les dispositifs palatins, les attaches linguales ou les appareils amovibles (62).

Orthodontie Sectorielle	Orthodontie Globale	
<p>PREPARATION PROTHETIQUE PRE ORTHODONTIQUE</p> <ul style="list-style-type: none"> • Couronne provisoire permettant la fixation d'attachement(s) orthodontique(s) • Bridge transitoire • Prothèse adjointe transitoire • Facettes cosmétiques (placées sur l'arc orthodontique ou collées sur une dent adjacente) 		
<p>L'ORTHODONTIE SUPPRIME OU REDUIT LE BESOIN PROTHETIQUE (restauration - prothèse unitaire)</p> <ul style="list-style-type: none"> • Fermeture d'espaces : agénésie(s) ou extraction(s) unitaire(s) <ul style="list-style-type: none"> - extraction(s) de 6 - extraction(s) de 6 • Mise en place d'une dent retenue • Egression d'une racine fracturée • Occlusion inversée localisée 	<ul style="list-style-type: none"> 6 à 18 mois 12 - 18 mois 6 - 9 mois 6 - 12 mois qq. semaines 	
<p>L'ORTHODONTIE SIMPLIFIE OU PREPARE LA REALISATION PROTHETIQUE</p> <ul style="list-style-type: none"> • Ouverture d'espace(s) <ul style="list-style-type: none"> - extraction(s) ancienne(s) - après hémisection radiculaire - distalisation d'une seconde PM (allongement du périmètre d'arcade) - agénésie(s) • Redressement d'axe(s) • Réharmonisation dento-parodontale (égression/ingression d'unités dentaires) • Occlusion inversée sectorisée • Correction de rotations • Repositionnement ou répartition de dents piliers 	<ul style="list-style-type: none"> 2 à 6 mois 2 à 6 mois 12 mois 3 à 12 mois 4 à 6 mois 6 mois 2 - 3 mois 3 - 6 mois 6 à 12 mois 	
<p>L'ORTHODONTIE EST COMPLETE PAR UNE REALISATION PROTHETIQUE (contention, - classe III remplacement d'unités dentaires absentes)</p>	<ul style="list-style-type: none"> • Correction d'une malocclusion <ul style="list-style-type: none"> - classe I - classe II 1 - classe II 2 6 - 18 mois • Mise en place de dents incluses (pronostic incertain) • Agénésies multiples • Correction d'une dysmorphose (protocole de It. orthodontico-chirurgical) <ol style="list-style-type: none"> 1. préparation orthodontique pré-chirurgicale. 2. chirurgie maxillo-faciale 3. finition orthodontique 	<ul style="list-style-type: none"> 12 - 24 mois 12 - 24 mois 18 - 30 mois 9 à 30 mois 12 - 24 mois 12 - 24 mois 6 à 18 mois 2 à 6 mois

d'après DECKER et coll., 1993.

2.5.1.5 La chirurgie orthognatique et la finition orthodontique

En présence d'une dysmorphose dento-alvéolaire et à fortiori squelettique, les objectifs prothétiques occlusaux et esthétiques sont difficilement réalisables, voire impossibles à atteindre. Si on en accepte les inévitables conséquences, d'éventuels compromis peuvent être alors envisagés ; sinon, il est nécessaire d'intégrer au sein du traitement une phase de normalisation dento-alvéolaire (orthodontie) et squelettique (chirurgie maxillo-faciale).

La normalisation des arcades et de leurs bases squelettiques par un protocole orthodontico-chirurgical fera l'objet de spécifications lors de l'élaboration du diagnostic et de la maquette prévisionnelle (JOLIVET, 1997, 44). Actuellement, la chirurgie mono-maxillaire ou bimaxillaire associée ou non à une chirurgie segmentaire est une technique confirmée et garantit dans la majeure partie des cas un résultat esthétique et fonctionnel satisfaisant. Leurs indications ne sont plus limitées par la sévérité de la dysmorphose (grande classe III ou classe II avec béance) ni par l'âge du patient : la prothèse transitoire orthodontico-chirurgicale permet désormais d'englober les édentements importants voire totaux d'après JOLIVET et coll. (1997, 44).

L'apparente complexité des restaurations prothétiques associées à une dysmorphose dento-squelettique s'en trouve donc simplifiée mais nécessite toujours une réflexion spécifique à chaque cas et l'adaptation de la thérapeutique à celui-ci.

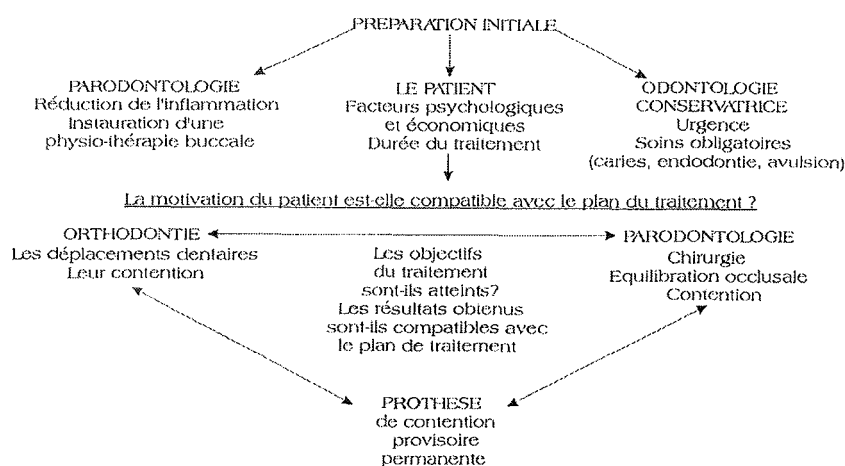
2.5.2 La réévaluation post-orthodontique

La réévaluation de la situation clinique post-orthodontique a pour but de vérifier la santé parodontale après le déplacement des dents dans l'os alvéolaire et d'intégrer le repositionnement des dents stratégiques dans le schéma prothétique.

L'élément primordial lors de la dépose de l'appareil orthodontique est d'assurer une contention immédiate: si la contention par des éléments prothétiques est réalisable, cette solution est à privilégier. La pose des bridges provisoires de deuxième génération doit être prévue lors de cette même séance (ORTHLIEB et coll., 2001, 14).

D'autres techniques de contention peuvent être mise en œuvre telles que la fibrotomie circulaire afin de sectionner les fibres supra-crestales, des dispositifs fixes comme les fils collés ou les attelles collées, et des dispositifs amovibles (PHILIPPE J., 2000, 63).

Figure 35 : Arbre décisionnel. 2ème partie



d'après BOURDIOL et coll., 1983.

2.5.3 Les étapes prothétiques

Comme cela a été démontré précédemment, la restauration prothétique doit répondre à un certain nombre de critères afin d'assurer la pérennité de l'ensemble dento-prothétique à long terme :

- ✓ Au niveau esthétique, par une adaptation des tissus de soutien au profil d'émergence et par le respect des formes et de la teinte naturelle des dents à remplacer.
- ✓ Au niveau fonctionnel, par la restauration d'une fonction occlusale stable et physiologique.

2.5.3.1 La prothèse provisoire de deuxième génération

Quelque soit la restauration prothétique envisagée, la réalisation de provisoires de deuxième génération est rendue indispensable afin de :

- ✓ stabiliser le nouveau schéma occlusal établi lors du projet prothétique,
- ✓ Valider ce même projet en situation clinique (temporisation minimale de six mois, ORTHLIEB et coll., 2001, 14),
- ✓ Assurer la contention du traitement orthodontique.

2.5.3.2 Les étapes de prothèse fixée

Classiquement, la planification d'un traitement en prothèse fixée et implantaire répond aux séquences suivantes :

- ✓ Empreintes des piliers prothétiques dentaires et implantaires,
- ✓ Essayage et ajustage de l'armature,
- ✓ Prise de la relation intermaxillaire, armature en place,
- ✓ Essayage et réglage biscuit (prothèse non glacée),
- ✓ Pose de la restauration en bouche (scellée ou vissée).

Le succès d'une restauration prothétique dépendra du respect scrupuleux des différentes étapes prothétiques, des objectifs occlusaux et des impératifs biomécaniques.

2.5.3.3 Les étapes de prothèse adjointe

Le concept selon lequel la prothèse la moins stable dicte la reconstruction est de mise : la planification des séquences en prothèse adjointe se prévoit après la réalisation de la prothèse conjointe :

- ✓ Empreintes des arcades dentaires et des crêtes alvéolaires,
- ✓ Essayage du châssis métallique,
- ✓ Prise de la relation intermaxillaire (bourelets de cires montés sur le châssis),
- ✓ Essayage montage,
- ✓ Pose et réglage de l'appareil amovible.

3 Particularités du traitement orthodontique chez l'adulte

Le chapitre suivant se propose de visiter quelques concepts liés aux traitements orthodontiques chez l'adulte : celui-ci se représentant encore comme un patient hors norme dans la salle d'attente d'un cabinet orthodontique.

Ces mêmes patients vont être amené dans les années futures à fréquenter de plus en plus ces même salles d'attente, alors quand est-il de sa particularité ?

- ✓ La morphologie faciale influence le processus de vieillissement.
- ✓ Le parodonte de l'adulte est réduit par la maladie parodontale et par une baisse de sa résistance tissulaire.
- ✓ La biomécanique orthodontique doit être adapté à ces conditions de parodonte « vieux et malade ».
- ✓ Son traitement orthodontique est souvent associé à une psychologie et des demandes esthétiques particulières.

3.1 Considérations architecturales

Les modifications dento-céphalométriques spontanées après le stade adulte jeune (après la fin de la croissance du massif crânio-facial) constituent un élément important à prendre en considération lorsque l'on désire entreprendre un traitement d'orthodontie (HAMOU et LAMARQUE, 1997, 41).

Il existe une corrélation entre la morphologie faciale et les signes visibles du vieillissement : ce dernier ne doit pas être accéléré par des modifications faciales mal évaluées (CRETOT, 1997, 23).

Les éléments ci-dessous ont été développés afin de bien comprendre la répercussion de la typologie faciale sur les traitements et leur influence sur le vieillissement de la face : ceux-ci ne passent pas en revue toutes les situations cliniques envisageables afin de rester dans le sujet.

3.1.1 Signes du vieillissement et hypodivergence faciale

Il existe une grande variabilité d'expressions cliniques qui dépendent de l'importance du décalage des bases osseuses dans le sens antéro-postérieur : c'est la combinaison du sens vertical et du sens antéro-postérieur qui donne au visage ses caractéristiques.

Le dénominateur commun de toutes les formes cliniques est la musculature faciale. Le masséter et le ptérygoïdien médial sont très puissants : ils favorisent la fermeture des plans horizontaux (HAMOU et LAMARQUE, 1997, 41).

Il est très important de confronter les signes du vieillissement suivants, liés au type facial hypodivergent, avec la stratégie de traitement :

✓ Au niveau orbito-palpébral :

Les arcades sourcilières sont très proéminentes.
Des rides frontales d'expression se forment (froncement de sourcils).
Une faible tendance au développement des poches sous les yeux.

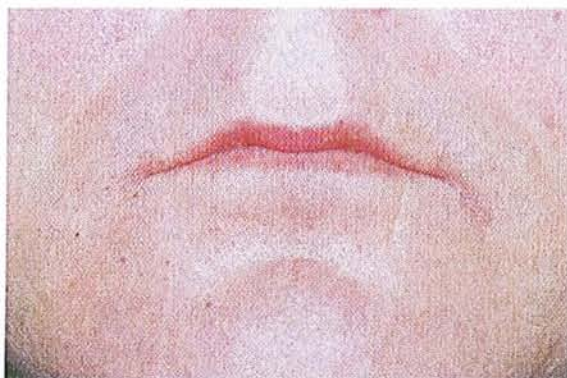✓ Au niveau du nez :

Une augmentation de la protrusion nasale avec le temps,
L'existence d'une progénie aggravant la concavité du profil.
La musculature faciale agit comme une sangle de rappel dans le sens de la fermeture, et entraîne une diminution progressive de la dimension verticale de l'étage inférieur de la face : on observe une accentuation de la fermeture de l'angle nasolabial.

✓ Au niveau des lèvres :

Les lèvres sont souvent serrées (collapsus labial) et fines.
Le sillon labio-mentonnier est marqué.
Le développement d'une petite ride verticale : le pli amer.

Figure 36 : Répercussion faciale d'un collapsus labial



Conséquence du collapsus labial chez les hypodivergents avec l'existence du pli amer de chaque côté des lèvres.

d'après HAMOU et LAMARQUE

✓ Au niveau du cou :

La distance cervico-mentonnière permet un bon soutien du revêtement cutané en l'absence d'une accumulation de graisse, celle-ci concourt au fil du temps à la formation de bajoues.

Toutes ces observations cliniques se traduisent sur le plan céphalométrique par un angle FMA diminué ($<$ ou $=$ à 20°). Plus la typologie est marquée, plus l'angle Z est augmenté et la ligne esthétique coupe le nez en dedans (HAMOU et LAMARQUE, 1997, 41).

En cas d'hypodivergence faciale, toute intervention qui viserait à diminuer les tissus durs (osseux ou dentaires) aura tendance à accélérer le phénomène d'écrasement de la dimension verticale et notamment de l'étage inférieur. De même, la résultante des forces orthodontiques employées ne doit pas favoriser une rotation mandibulaire antérieure qui ne peut qu'aggraver la concavité du profil.

Le traitement de ces malocclusions par des extractions à l'arcade mandibulaire sont contre-indiquées dans la zone moyenne et dans le secteur antérieur (cassures du plan d'occlusion et repositionnement incisif limité).

La chirurgie d'avancée mandibulaire ou la chirurgie bimaxillaire est parfois une solution de choix dans le traitement des classes II non seulement pour le résultat esthétique immédiat mais également à long terme : le rééquilibrage des bases osseuses permettant un vieillissement dans de meilleures conditions.

3.1.2 Signes du vieillissement et hyperdivergence faciale

Les patients présentant une croissance verticale excessive de la face offrent au niveau du visage des caractéristiques particulières. La résultante des différents vecteurs de croissance se traduit par une augmentation de la dimension verticale antérieure et une diminution de celle-ci au niveau postérieur (l'index facial prend des valeurs très faibles < 0.65).

Le menton, en général rétrusif et effacé, contribue à donner un aspect convexe au profil qui est autant plus marqué que la distance cervico-mentonnaire est courte.

Comme précédemment, il existe des particularités locorégionales qui sont directement liées au type de croissance (HAMOU et LAMARQUE, 1997, 41).

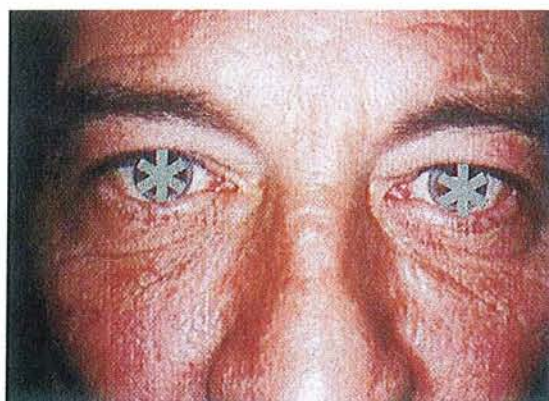✓ Au niveau orbito-palpébral :

Le développement des sinus frontaux.

Une limitation de l'épaisseur osseuse du rebord orbitaire inférieur.

Le développement des cernes et des poches sous les yeux.

Figure 37 : Prédilection au développement des poches sous orbitaires



Prédilection au développement des poches sous les yeux chez les sujets hyperdivergents

d'après HAMOU et LAMARQUE

✓ Au niveau du nez :

La pyramide nasale est souvent haute.
Le nez apparaît fin.

✓ Au niveau des lèvres :

Les lèvres sont ptosées et parfois tombantes.
Le sillon labio-mentonnier est effacé.
Une inoclusion labiale où l'occlusion ne peut se faire qu'au prix d'une hypersollicitation cutanée et musculaire aura tendance à casser prématurément les fibres élastiques

On observe souvent, de ce fait, un vieillissement cutané prématuré.

✓ Au niveau du cou :

L'échancrure sigmoïde est marquée.
La distance cervico-mentonnière est courte et visage convexe.
Un étirement exagéré de la peau du cou.
Une ptose musculaire et accumulation de tissus graisseux.

Les signes d'alarme au niveau céphalométrique sont un angle FMA $> 27^\circ$ et un index facial qui tend vers 0.5 avec un développement vertical de l'os alvéolaire très important au niveau des arcades dentaires. La ligne esthétique est très en avant de la pointe du nez avec corrélativement un angle Z diminué. La valeur de l'angle ANB est augmentée du fait de la convexité du profil, et dans les cas les plus difficiles, un angle SNB très diminué.

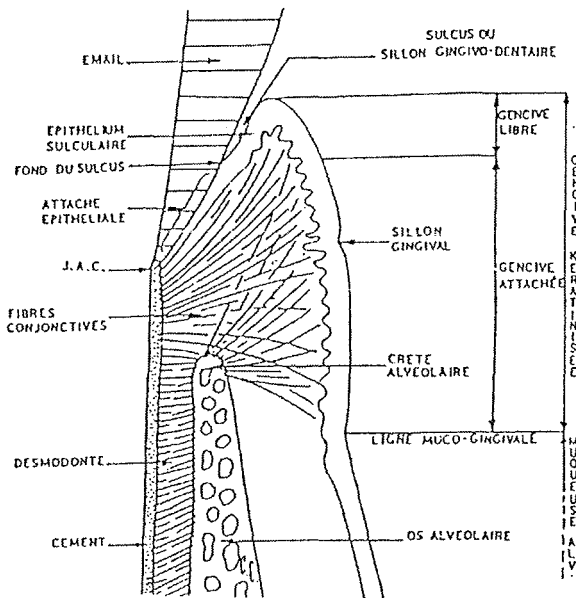
Toute stratégie de traitement des hyperdivergents doit chercher à limiter le développement vertical de la face. L'emploi de techniques égressives doit être éliminé pour faciliter la fermeture des plans horizontaux et réduire la hauteur faciale antérieure sans hésiter à faire des extractions pour corriger le décalage des bases osseuses.

Dans les cas sévères, l'apport de la chirurgie de ces bases est indispensables (HAMOU et LAMARQUE, 1997, 41).

3.2 Considérations parodontales

Le parodonte (du grec para, « à côté de » et odous, odontos, « dent ») est constitué par l'ensemble des tissus qui entourent et soutiennent la dent. Il comprend la gencive, l'os alvéolaire, le ligament alvéolo-dentaire ou desmodonte et le cément (VERCHERE, 2004, 84).

Figure 38 : Schéma anatomique du parodonte



« L'hypothèse de départ de tout traitement orthodontique est qu'il est possible, à l'aide de dispositifs mécaniques, de déplacer une dent ou un groupe de dents dans l'os alvéolaire, sur une certaine distance et sans dommage pour la dent, les tissus de soutien et l'os » d'après BASSIGNY (1991, 5).

La connaissance des principes biomécaniques de l'application des forces en orthodontie doit être pleinement intégrée avant de pouvoir l'appliquer aux patients adultes.

3.2.1 Notion de parodonte réduit

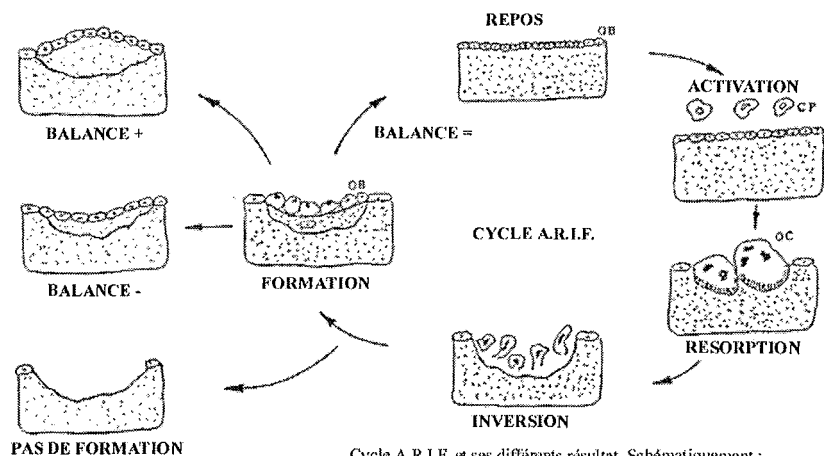
3.2.1.1 La physiologie du vieillissement

Du fait de sa physiologie, l'os est à l'origine de la possibilité de déplacer des dents, et donc de l'orthodontie. Pendant toute la vie, plus chez l'enfant et moins chez l'adulte, l'os est en perpétuel renouvellement. En chaque point d'une surface donnée, il existe des foyers de remaniement selon un cycle à quatre phases : Activation, Résorption, Inversion, Formation, c'est le cercle A.R.I.F. de BARON

On appelle balance le rapport entre la formation et la destruction osseuse.

Figure 39 : Cycle A.R.I.F.

Schématiquement, la balance est positive en période de croissance ; égale lorsque la masse osseuse se maintient (homéostasie), c'est le cas de l'adulte jeune ; et finalement négative avec l'âge : la destruction l'emportant sur la formation (ostéopénie, ostéoporose).



Cycle A.R.I.F. et ses différents résultats. Schématiquement :

- Balance + = croissance
- Balance - = vieillissement
- Pas de formation = maladie parodontale

d'après BARON

Le reste du parodonte subit lui aussi, dès la fin de sa croissance, une série de modifications constituant la sénescence. Le vieillissement tissulaire est caractérisé par le ralentissement des fonctions naturelles et l'apparition de déséquilibres et de désorganisations tissulaires (CHABRE dans l'orthodontie de l'adulte, PHILIPPE J, 1989, 62).

De l'ensemble de ces modifications, il en résulte que plus le sujet est âgé, plus les possibilités de défense et de réparation sont difficiles et le temps de cicatrisation allongé. En conséquence, le traitement orthodontique chez l'adulte recherchera-t-il à éviter toute lésion du parodonte, notamment de la zone marginale, et nécessitera un temps de contention allongé afin de permettre la réorganisation des fibres ligamentaires (1989, 62).

3.2.1.2 Les pathologies parodontales fréquentes

Les travaux de LÖE et coll. sur la gingivite expérimentale en 1965 et ceux de LINDHE et coll. en 1975 mettent en évidence l'origine bactérienne des maladies parodontales : la gingivite et la parodontite sont des maladies infectieuses (KAMAMI, 1992, 45).

La plaque bactérienne constitue l'agent étiologique primaire de ces maladies parodontales : la spécificité de la flore bactérienne associée à la réponse de l'hôte semble jouer un rôle déterminant dans l'initiation et la progression de la parodontite, tout en soulignant l'importance de facteurs locaux et systémiques qui peuvent favoriser l'établissement d'une flore pathogène.

3.2.1.2.1 La flore bactérienne

La cavité buccale est riche de plus de deux cents genres et espèces bactériennes différents. Ces bactéries constituent une flore, dite commensale, lorsqu'elle est compatible avec l'état de santé parodontale. La définition même de flore pathogène responsable des parodontopathies est encore imprécise. Deux théories s'affrontent d'après TENENBAUM (1996, 80) :

Figure 40 : Les postulats de KOCH.

Les postulats de KOCH révisés.

Postulat n° 1 : association	Les agents étiologiques les plus probables sont les bactéries retrouvées en grande quantité dans une majorité de sites atteints, et absentes ou présentes en faible quantité dans les sites sains.
Postulat n° 2 : élimination	L'éradication de l'agent étiologique suspecté s'accompagne d'une rémission des signes cliniques.
Postulat n° 3 : pathogénicité chez l'animal	L'agent étiologique suspecté doit pouvoir recréer la lésion sur modèle animal.
Postulat n° 4 : réponse immunitaire	La réponse cellulaire ou humorale de l'hôte à l'agent étiologique suspecté doit être augmentée ou diminuée.
Postulat n° 5 : expression de facteurs	L'agent étiologique suspecté doit posséder une capacité à détruire les tissus.

d'après TENENBAUM

✓ Les bactéries pathogènes sont spécifiques de la maladie parodontale et il s'agit de bactéries transmises depuis un réservoir (elles sont dites exogènes) et dont le pouvoir pathogène satisfait aux postulats de KOCH.

✓ Les bactéries sont opportunistes car elles tirent profit d'une rupture d'équilibre dans la relation entre l'hôte et une bactérie commensale : le déséquilibre favorisant une prédominance d'une population bactérienne.

A chaque forme clinique de parodontopathie semble correspondre un groupe spécifique de bactéries : l'hypothèse de la plaque spécifique associant plusieurs espèces bactériennes doit être retenue. Le potentiel parodonto-pathogène de cette plaque résulterait de la coopération entre ces différentes bactéries et du cumul de leurs facteurs de virulence.

Le signe pathognomonique des maladies parodontales est une migration de l'attache épithéliale et la formation de poches parodontales : l'alvéolyse évolue selon un mode horizontal et/ou selon un mode angulaire.

3.2.1.2 Facteurs de risques

La description de facteurs locaux tels que :

- ✓ Particularités anatomiques (malposition dentaire, espace interdentaire fin, furcation), appareil orthodontique, obturations et prothèses défectueuses favorables à la rétention de plaque.
- ✓ Traumatisme occlusal en tant que facteur aggravant de la maladie.

Facteurs systémiques ou généraux :

- ✓ Altération de la réponse inflammatoire/immunitaire.
- ✓ Hormonaux, génétiques, métaboliques, nutritionnels, le tabagisme, le stress, certaines affections systémiques.

3.2.2 Conséquences orthodontiques d'un parodonte réduit

De toutes les évolutions liées à l'âge et à la maladie, celles qui concernent l'os alvéolaire sont les modifications qui ont le plus de conséquences sur le déplacement orthodontique des dents (CHABRE dans l'orthodontie de l'adulte, PHILIPPE J, 1989, 62).

3.2.2.1 Le phénomène de latence

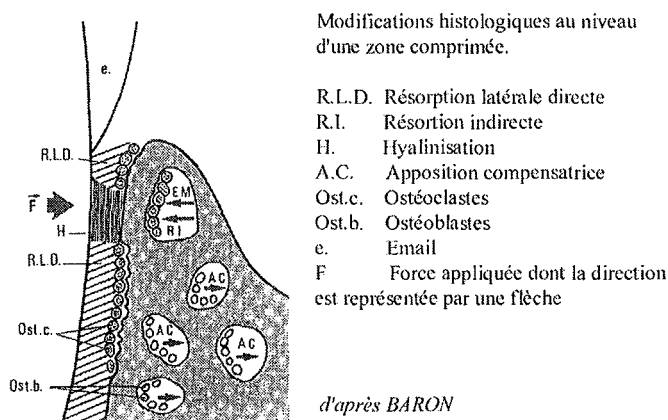
L'absence de croissance et le repos tissulaire (caractérisés par une raréfaction cellulaire, une vascularisation diminuée, un métabolisme calcique ralenti et un turn-over réduit) ont pour conséquence un allongement du temps de latence, c'est à dire du temps de réponse des tissus aux forces exercées (CHABRE dans l'orthodontie de l'adulte, PHILIPPE J, 1989, 62).

Pour rappel (BASSIGNY, 1991, 5) : L'application d'une force sur une dent entraîne par réaction hydraulique, un déplacement dentaire immédiat. Ce déplacement immédiat de la dent et le manque de flexibilité de l'os alvéolaire, entraînent un rétrécissement et une pression du côté où se déplace la dent, et un élargissement et une tension du côté opposé. Les contraintes mécaniques provoquent des réactions et effets biologiques notamment par un recrutement des cellules ostéoblastiques.

Si la pression est excessive, il se produit un écrasement vasculaire immédiat, qui provoque une dégénérescence cellulaire. Il apparaît à ce niveau une zone constituée de fibres de collagènes épaissies : c'est la zone hyaline.

Pour BARON (1975), l'apparition de cette zone hyaline s'explique par le temps de latence cellulaire : c'est-à-dire le temps que mettent les cellules de la lignée osseuse pour se différencier, alors que la compression vasculaire est immédiate.

Figure 41 : Modifications histologiques au niveau d'une zone de compression.



La hyalinisation débute au bout de 36 heures et dure en moyenne 12 à 15 jours.

La zone hyaline est toujours limitée dans l'espace : à sa périphérie ou à distance, la compression est moindre et les cellules osseuses présentes. Chez l'adulte, ou lors de l'application de force excessive, elle peut persister 40 jours et plus.

La différenciation des cellules osseuses en ostéoclastes permet ce que l'on appelle la résorption latérale directe : la résorption de l'os se fait de manière centrifuge (dans le sens du déplacement dentaire).

Mais le déplacement dentaire ne peut reprendre qu'après disparition de la zone hyaline qui subit une importante activité ostéoclastique centripète (de l'os lamellaire jusqu'à la zone hyaline) appelée résorption indirecte.

3.2.2.2 L'intensité des forces

3.2.2.2.1 Adaptation des systèmes de forces

Le système de force utilisé doit être adapté à la biologie de l'os adulte afin de réaliser un mouvement orthodontique aussi proche que possible du mouvement physiologique, c'est-à-dire induire un remaniement osseux selon le mode direct, apposition, résorption. Les forces engagées doivent être légères pour éviter ou minimiser la hyalinisation ainsi qu'une perte de hauteur des tables alvéolaires.

Une distribution constante du stress par l'emploi de forces légères et continues est préconisée par FONTENELLE (1982, 37) : seul ce type de force permet d'établir « un régime permanent ».

Cette conception s'oppose à celle de STUTZMANN et PETROVIC (1980) pour qui les forces doivent être interrompues pour permettre une réorganisation tissulaire entre chaque activation. Ils ont constaté (chez des adultes de 20 à 25 ans) une vitesse de renouvellement de l'os alvéolaire plus importante avec des forces légères qu'avec des forces lourdes : l'efficacité étant plus importante si les forces sont intermittentes (CHABRE dans l'orthodontie de l'adulte, PHILIPPE J, 1989, 62).

Les auteurs expliquent cela par la nécessité d'une augmentation de l'apport, par voie vasculaire, de cellules extrinsèques participant au processus de remaniement. Les forces légères n'endommagent pas trop les tissus parodontaux et le système vasculaire en particulier. B. MELSEN (1991) recommande les précautions suivantes aux traitements chez les adultes : (PHILIPPE J, 1997, 61)

- ✓ Les forces utilisées doivent être plus légères,
- ✓ Les forces exercées au début du déplacement doivent être encore plus faibles,
- ✓ Pour obtenir un mouvement de gression, le rapport moment/force doit être augmenté,
- ✓ Une très légère force ingressive doit être maintenue durant le déplacement de la dent,
- ✓ La durée de la contention doit être prolongée chez l'adulte.

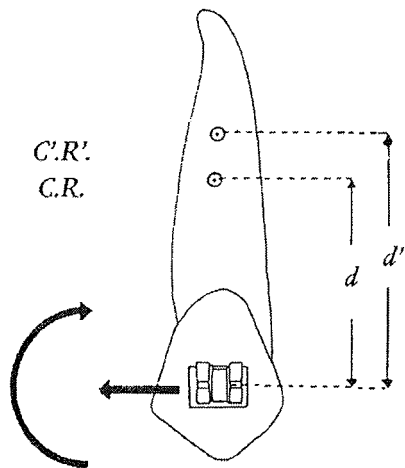
3.2.2.2 Utilisation des forces légères en orthodontie de l'adulte

Toutes ces conceptions sont favorables à l'utilisation de forces légères chez les adultes. En pratique cela se traduit par :

- ✓ La maîtrise des contraintes : des forces légères et de petits moments sont susceptibles de développer des pressions inférieures à la pression capillaire (25 g/cm²). Des forces lourdes qui passent par le centre de résistance, des rapports M/F élevés (augmentation de la distance d'application des forces qui ne passent pas par le centre de résistance) et l'application de couples utilisés seuls, ne favorisent pas cette maîtrise des contraintes. Pour favoriser des pressions légères et uniformes, l'association de forces et de couples doit se rapprocher autant que possible de la translation (DEBLOCK et coll., 1997, 28).
- ✓ La solidarisation en unité d'un grand nombre de dents augmente la surface radiculaire et tend à diminuer les contraintes au niveau du desmodonte.
- ✓ La nature des déplacements dentaires.
- ✓ La maîtrise de la durée du traitement : elle correspond à la prise en compte des effets secondaires de la mécanique et à leur contrôle permanent.

3.2.2.3 Le déplacement apical du centre de résistance

Figure 42 : Notion de centre de résistance.



Une force orthodontique appliquée sur le bracket provoque l'apparition d'un "moment" de rotation autour du centre de résistance, proportionnel à la force et à la distance du bracket à ce centre : $M = F \times D$.

Si la crête était résorbée, C.R. serait plus apical et le moment plus important

d'après PHILIPPE J

La notion de centre de résistance C.R concerne la dent entourée de tissu osseux (solide anisotrope), ce centre est par définition le point à partir duquel un système de force appliqué produit un déplacement en translation pure. C'est un point fixe, pour une situation donnée, à un moment précis : sa localisation, indépendante du système de force appliqué (contrairement au centre de rotation), dépend :

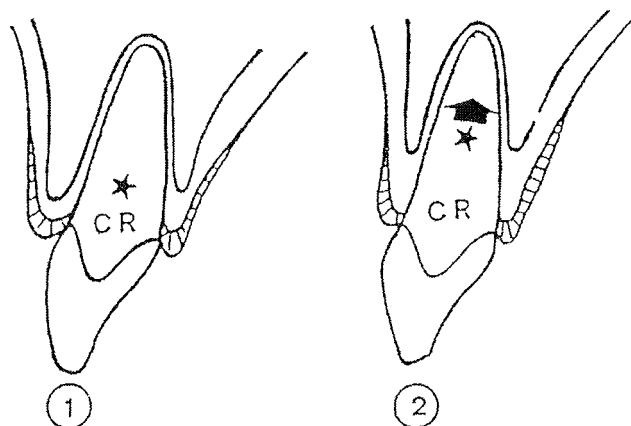
- ✓ De la longueur et de la forme des racines.
- ✓ De la hauteur de l'os alvéolaire.
- ✓ De la densité de ce dernier.

La réduction de hauteur des crêtes alvéolaires modifie la position du centre de résistance vers l'apex : ce phénomène modifie le rapport moment/force au profit du moment. Il en résulte des mouvements de version non désirés risquant de créer des zones de hyalinisation et de provoquer des déhiscences.

Le système mécanique devra donc être adapté pour contrôler ce rapport moment/force.

Figure 43 : Modification de la position du centre de résistance.

Avec la diminution de la hauteur des rebords alvéolaires, le centre de résistance de la dent (C.R.) se déplace vers l'apex, modifiant le rapport force/moment.



d'après PHILIPPE J

3.2.2.4 La diminution des surfaces osseuses

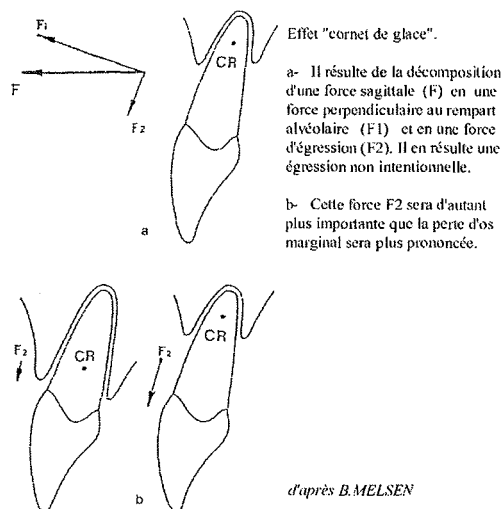
Plus la réduction des surfaces osseuses sera importante, plus les forces délivrées par l'appareil devront être faibles pour créer une pression compatible avec le mode de remaniement osseux recherché.

3.2.2.5 L'effet cornet de glace

Figure 44 : L'effet cornet de glace.

Ce mouvement parasite décrit par B. MELSEN (1986) citée par CHABRE (PHILIPPE J, 1989, 62) correspond à une expulsion de la dent de son alvéole quand elle est soumise à une force. Plus la perte d'os marginal est importante, plus le risque d'égression non intentionnelle augmente.

B. MELSEN préconise l'ajout d'une composante ingressive à tout segment actif pour s'opposer à cette tendance naturelle à l'égression.



3.2.2.6 La nature des déplacements

En raison des différences de nature entre os cortical et os spongieux, certains retards apparaissent dans la formation osseuse. Les risques de destruction osseuse sont différents selon le type de déplacement considéré (PHILIPPE J, 1989, 62).

Les déplacements vestibulo-linguaux et les mouvements de version augmentent le risque de déhiscence radiculaire (destruction du rebord alvéolaire) et de fenestration (perforation de la corticale au niveau de l'apex).

Les mouvements de rotation mal contrôlés tendent à des risques similaires : FONTENELLE conseille de toujours associer une composante linguale aux mouvements de rotation (1982, 37).

Les mouvements d'égression, en présence d'un parodonte complet et sain, font migrer gingivalemment le système d'attache en entraînant l'os et les tissus mous.

À l'inverse les mouvements d'ingression provoquent une résorption osseuse au niveau des septums et une migration apicale du système d'attache. Cette fuite apicale des tissus de soutien est majorée par un mauvais contrôle de la plaque dentaire.

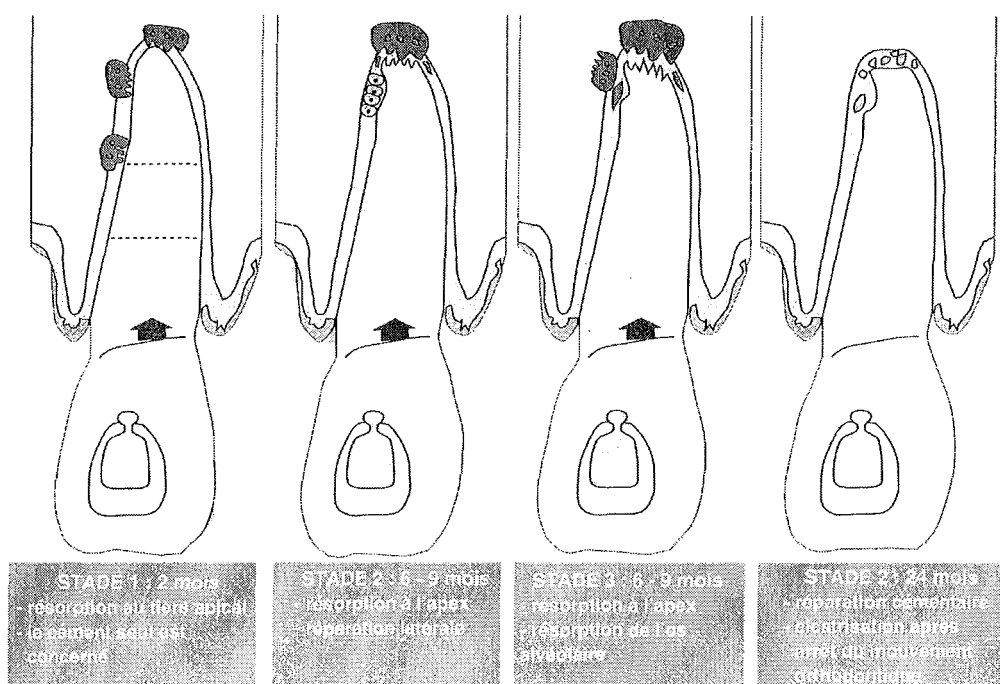
3.2.3 Risques liés au traitement orthodontique

Hormis le risque carieux inhérent aux dispositifs entravant le contrôle de la plaque dentaire, le traitement orthodontique peut entraîner un certain nombre de complications.

3.2.3.1 Les résorptions radiculaires

La prévention d'une perte de longueur de l'implantation radiculaire doit être une priorité pour la conduite du traitement pluridisciplinaire : cette surface radiculaire est facteur de stabilité pour l'orthodontiste et de longévité pour le prothésiste.

Figure 45 : Les stades de résorption radiculaire.



Les facteurs responsables de la résorption sont connus (BENOIT, 1997, 10) :

- ✓ Anatomiques (apex fins, os dense).
- ✓ Infectieux (inflammation parodontale persistante).
- ✓ Mécaniques Nature du déplacement,
Distance de déplacement de l'apex,
Intensité des forces, rapport couple/force.
- ✓ Durée du traitement.
- ✓ Physiologiques et traumatiques.

Cette prévention est le fruit d'une identification des patients à risque, à l'utilisation d'une technique adaptée à l'adulte et d'un contrôle rétro-alvéolaire régulier lors des déplacements dentaires.

3.2.3.2 Les fenestrations et déhiscences

Le déplacement vers les corticales osseuses doit être prudent : une stimulation périostée peut être envisagée afin de réduire le risque de fenestration (micro-perforations chirurgicales).

Certains mouvements représentent un risque accru pour le parodonte et il faut porter une attention particulière aux dents proéminentes : plus une dent est vestibulaire, plus l'épaisseur du mur alvéolaire est faible et la gencive attachée réduite.

- ✓ Les mouvements de version vestibulaire tendent à provoquer une déhiscence gingivale (LOREILLE, 1980, 49).
- ✓ Un mouvement de version linguale diminue la hauteur coronaire apparente et réduit le risque de déhiscence gingivale mais tout déplacement lingual doit se faire sans vestibuler l'apex, ce qui risquerait de provoquer une fenestration osseuse (LOREILLE, 1980, 49).
- ✓ La technique de RICKETTS, en augmentant la valeur d'ancrage dentaire en plaquant les unités dentaires contre les corticales osseuses.
- ✓ Gression dentaire au niveau des isthmes alvéolaires résultant de la résorption osseuse post-extractionnelle (SHELLHART, 1999, 78).

3.2.3.3 La dysharmonie dento-parodontale

La dysharmonie dento-parodontale est une perturbation dans les rapports entre les dimensions de l'organe dentaire et le volume osseux périodontaire.

Le risque correspond, en particulier, au déplacement des dents présentant des diamètres vestibulo-linguaux importants dans une zone alvéolaire de diamètre réduit : on peut citer comme exemple le cas des canines et premières prémolaires maxillaires.

3.2.3.4 La récurrence

L'une des causes principale de la récurrence chez l'adolescent qui est la continuation d'un processus de croissance défavorable, n'existe plus chez l'adulte. Il en subsiste d'autres :

- ✓ Les pressions musculaires : lorsqu'un traitement orthodontique et/ou chirurgical change la forme et la position des arcades, l'équilibre neuro-musculaire du patient exerce de nouvelles pressions pour ramener les arcades vers la forme ou la position initiale. Le rôle des dysfonctions ou para-fonctions persistantes ou réapparaissant à la fin du traitement est bien connu comme facteur de récurrence.
- ✓ Le déséquilibre occlusal : une occlusion instable en fin de traitement implique une perturbation des mouvements d'excursion mandibulaire et une répartition irrégulière des pressions occlusales. Ce contexte est favorable aux mouvements dentaires.
- ✓ La tension des fibres desmodontales : la tension de ces fibres provoque une récurrence immédiate après la dépose de l'appareil actif.

La contention des traitements chez l'adulte devra être permanente : l'évolution continuelle du jeu fonctionnel et la mobilité des dents touchées par la maladie parodontale représentent l'instabilité du traitement du patient adulte (PHILIPPE J, 2000, 63).

3.3 Considérations psychologiques et esthétiques du traitement chez l'adulte

3.3.1 L'abord psychologique du patient

PHILIPPE J (1989, 62) décrit le patient adulte comme un être au parodonte faible mais au caractère fort : la motivation première de ces patient est l'amélioration de leur apparence et par conséquent, acceptent difficilement des appareils disgracieux.

Les principaux facteurs psychologiques qui interviennent en orthodontie sont d'abord l'apparence physique, l'image corporelle et l'estime de soi ; et seulement ensuite la motivation de se faire traiter (BOURASSA, 1998, 15). Pour le praticien, il s'agit de la nécessité de maintenir la coopération du patient

La relation thérapeutique revêt dans ce type de soins une importance particulière, car elle permet d'augmenter les chances de succès des interventions tout en réduisant l'inconfort physique et psychologique lié aux traitements (1998, 15).

3.3.1.1 L'apparence physique, l'image corporelle et l'estime de soi.

Le visage, la bouche et les dents jouent un rôle central dans l'équilibre psychologique, depuis les premiers instants du développement (première source de satisfactions et de frustrations) jusqu'au rôle central de toutes les relations sociales et affectives (communications verbales, émotionnelles, intimes et sexuelles).

L'apparence physique, et principalement du visage, joue un rôle considérable dans le développement psychosocial : cela renvoie au concept d'image corporelle, selon lequel la plupart des personnes créent une image positive et acceptable de leur apparence physique. Cette représentation du corps, issue en grande partie de l'interaction avec l'environnement humain, participe au développement de l'estime de soi et au sentiment d'acceptation sociale.

Lorsqu'une personne souffre d'une malformation ou d'un défaut dentofacial apparent, son image corporelle prend une connotation plus ou moins négative selon la gravité du problème et de la réaction de son entourage familial et professionnel. La personne en est toujours psychologiquement affectée : elle se compare aux autres et se juge inférieure (BOURASSA, 1998, 15).

Le traitement orthodontique risque lui aussi d'entraîner des répercussions psychologiques et un refus : le patient devant porter pour des périodes assez prolongées différents appareils correcteurs plutôt inesthétiques, ses relations sociales seront perturbées par son apparence et celui-ci peut se sentir ainsi dévalorisé (15).

3.3.1.2 La relation thérapeutique

A la première rencontre avec le patient, le praticien doit s'efforcer d'évaluer les effets psychologiques des désordres bucco-dentaires et ne pas se contenter d'en considérer la gravité objective, car la réaction n'est pas toujours proportionnelle à la gravité du problème.

La motivation au traitement doit s'appuyer sur le rappel de ses avantages et des améliorations fonctionnelles et surtout esthétiques apportées : notamment dans les cas d'orthodontie préprothétique où le patient peut avoir du mal à comprendre la justification de ce type de traitement « d'aide à la prothèse ».

Ensuite, les objectifs, les moyens et le déroulement du traitement doivent être présentés de façon à obtenir une adhésion éclairée du patient. En ce sens, le recours à des documents photographiques ou à des montages vidéos, à des moulages ou à des cas orthodontiques semblables pourra se révéler très efficace (15).

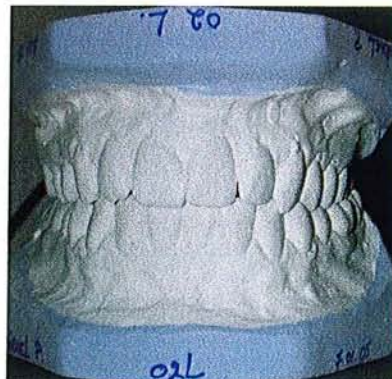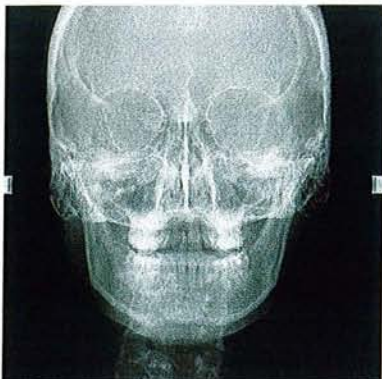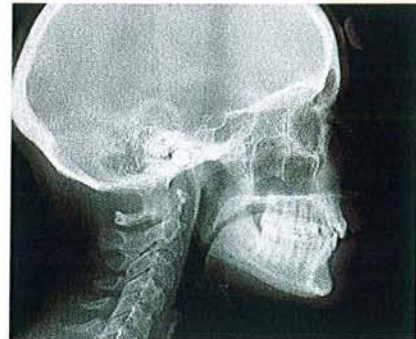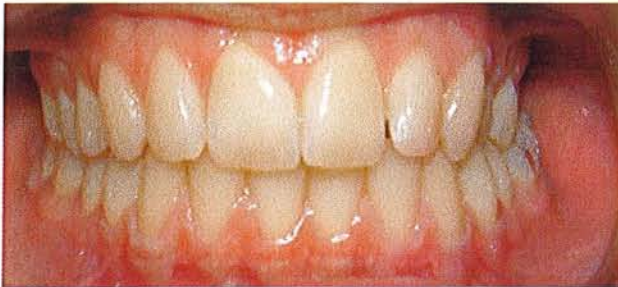3.3.2 Les demandes esthétiques et leur satisfaction

3.3.2.1 L'orthodontie linguale

L'avantage premier de l'orthodontie linguale est l'absence de tout appareillage visible : les améliorations permanentes apportées à la technique font que l'indication d'un traitement d'orthodontie linguale ne dépend plus de la malocclusion initiale mais bien du bénéfice esthétique apporté au patient. (MIGAULT et FILLION, 1997, 51)

Une précaution concerne cependant les problèmes relatifs à l'articulation temporo-mandibulaire qui doivent être résolus avant le traitement.

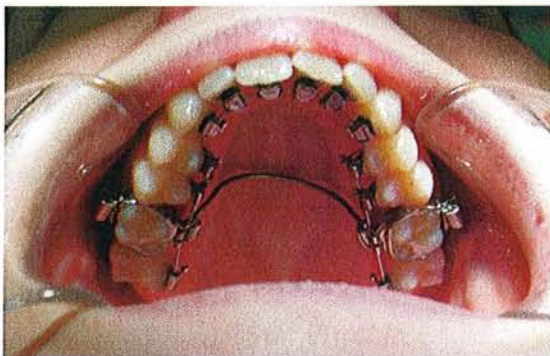Cas clinique d'orthodontie linguale réalisé par le Dr L. PETITPAS



Une individualisation du traitement est rendue nécessaire par la non concordance entre la forme des attaches et les formes cingulaires des dents. Une maintenance rigoureuse doit être mise en œuvre concernant les problèmes parodontaux, d'hygiène et de recollage fréquent des attaches linguales.

O2L
Orthodontic Lingual Laboratory
LABORATOIRE DESPECHE Tél (33) 01.30.49.22.00

DOCTEUR: <u>PETIPAS</u>												PATIENT: <u>BIRNEL P</u>			le: <u>7/07/05</u>	
17	16	15	14	13	12	11		21	22	23	24	25	26	27		
3	4	4	4	2.5	2	2.5	H	2.5	2	2.5	4	4	4	3		
							torq									
							tip									
Prescription : La votre: Celle de Kurtz et Gorman / sans extr																
Collage au farg simple / slot 0.18 0.22 / avec extr																
Remarques: <u>2x CONFORME DE HAUTEUR CINGULE 14 ET 15. CELA EST</u> <u>DU A LA DIFFERENCE DE TORQUE DE CES DENTS</u>																




La précision nécessaire au collage des attaches linguales requière l'utilisation d'une technique de collage indirect : c'est-à-dire qu'à partir d'une orientation artificielle et tridimensionnelle de la dent, il s'agit de placer l'attache, sans que la base ne subisse le modelé de la face linguale.

C'est précisément ce que permettent, de façon plus ou moins parfaite, deux systèmes : le T.A.R.G. et le C.L.A.S.S. (62) :

- ✓ Le T.A.R.G. (Torque, Angulation, Reference, Guide) développé par FILLION : celui-ci oriente le modèle à partir du contour vestibulaire de chaque dent, et présente l'attache avec sa gorge horizontale en regard de chaque face linguale ou palatine, à une hauteur déterminée.
- ✓ Le C.L.A.S.S. (Customized Lingual Appliance Setup Service) : ce système fournit une clé de transfert dont l'élaboration repose sur la confection d'une maquette prévisionnelle et l'emploi du T.A.R.G.

D'autres systèmes ont suivis, citons le système B.E.S.T. (Bonding With Equal Specific Thickness), le système HIRO (du nom de l'auteur) ou le système T.O.P. (Transfert Optimised Positionning) de WEICHMANN (1999).

La réduction de l'épaisseur de collage, l'individualisation des brackets (bracket incognito développé en 2001) et des arcs linguaux sont des éléments novateurs des philosophies linguales actuelles et notamment celle de WEICKMANN appelée philosophie ECO-linguale (GARCIA et coll., 2004, 38).

3.3.2.2 Le système INVISALIGN

Le système INVISALIGN correspond à un traitement orthodontique utilisant des gouttières transparentes thermoformées interchangeables tous les 15 jours pour des déplacements de l'ordre de 4/10 mm pour chaque gouttière (TRIN, 2003, 25).

Le traitement nécessite une modélisation initiale de la bouche du patient et une prévision des déplacements dentaires par CLINCHECK électronique.

Le positionnement de la gouttière se verrouille par des taquets composites verticaux sur la face vestibulaire et le port de celle-ci est permanent.

3.3.2.3 Les appareils amovibles

Les appareils amovibles peuvent rendre de grands services pourvus que l'appareil et la force utilisés soient d'un type simple et direct. Un appareil doit être conçu pour pouvoir effectuer un mouvement dentaire donné sans devoir recourir à des ajustements répétés par le praticien (ADAMS, 1973, 2).

Les crochets de rétention doivent être placés de façon à offrir la plus grande résistance aux forces qui tendent à déplacer l'appareil : les dispositifs pouvant être mis en place sur l'arc support ou incorporés à l'appareil sont :

- ✓ Des ressorts de types indépendants, auxiliaires, ou cantilevers.
- ✓ Des tractions avec des élastiques.
- ✓ Des appareils à vérins : chez l'adulte, seuls les vérins permettant un déplacement dentaire sont utilisés contrairement aux vérins d'expansion qui sont limités aux périodes de croissance.

Le type de mouvement produit par les appareils amovibles et leurs actions se caractérisent par une inclinaison des dents (version non contrôlée), le mouvement contrôlé des racines étant difficile à obtenir en technique amovible (ADAMS, 1973, 2).

Les appareils amovibles requièrent de plus l'entière coopération du patient : le succès étant conditionné par le port de celui-ci. Cependant les techniques amovibles présentent des avantages en ce qui concerne le contrôle de l'hygiène, la possibilité de les retirer à des moments cruciaux de la journée ainsi qu'une implication du patient dans la thérapeutique de part la nécessité d'activer des vérins et forces élastiques par exemple (maintenance par le praticien moins fréquente).

De plus, le port de ces appareils en fin de traitement assure une contention des mouvements dentaires obtenus (ADAMS, 1973, 2).

4 L'orthodontie préprothétique

4.1 Quelques indications de l'orthodontie préprothétique

4.1.1 L'agénésie de l'incisive latérale maxillaire

L'agénésie de l'incisive représente une incidence d'environ 1.3% sur 5738 témoins selon l'étude de LEBOT citée par CANAL et CHABRE en 1987 (19).

A. Trois attitudes thérapeutiques sont envisagées pour pallier son absence :

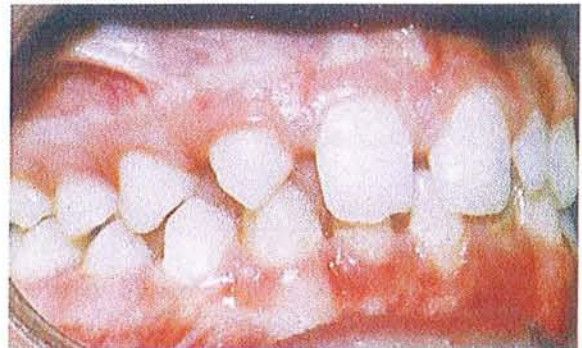✓ L'abstention (CANAL et CHABRE, 1987, 19)

✓ La fermeture des espaces : c'est une solution de compromis en présence d'une contre indication à l'ouverture des espaces (DDM importante, forte rotation postérieure) car elle entraîne de nombreuses conséquences (19) :

Rapports de classe II canine et molaire,
Coronoplastie de la canine et de la prémolaire,
Risque de dysharmonie dento-parodontale par le déplacement de la bosse canine.

✓ L'ouverture des espaces en vue d'une réhabilitation implanto-portée.

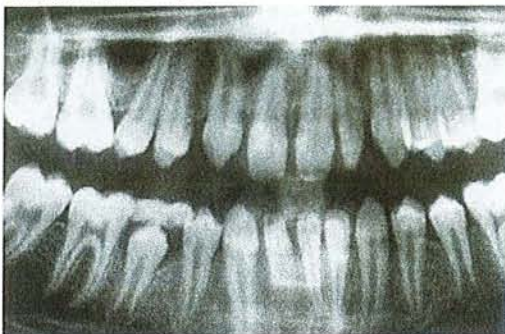
Vue buccale avant traitement



d'après Alain BÉNAUWT

B. La préparation orthodontique à la mise en place d'un implant unitaire antérieur

Radiographie panoramique initiale

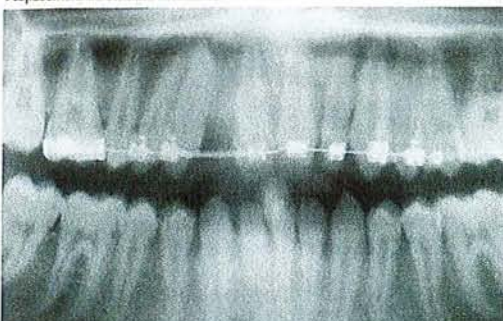


d'après Alain BÉNAUWT

Le diamètre mésio-distal nécessaire à la mise en place d'un implant standard est au minimum de 7 mm (DEGORCE, 2003, 31). BÉNAUWT et coll décrivent une préparation orthodontique de cet espace mésio-distal en deux étapes (1998, 7) :

Dans un premier temps, l'ouverture de l'espace est réalisée à l'aide d'un ressort en compression sur un arc support.

Radiographie panoramique après espacement des couronnes, montrant l'espacement insuffisant des racines

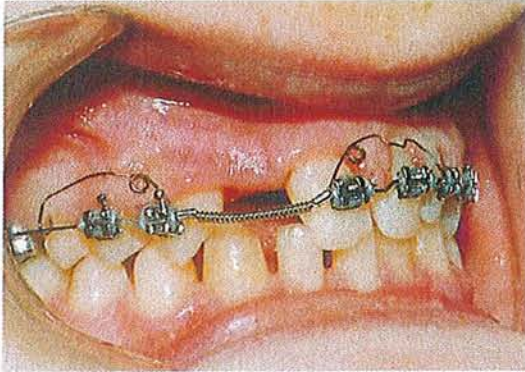


d'après Alain BÉNAUWT

L'indice de NANCE doit être suffisant pour réaliser le déplacement dentaire et si un léger stripping ne suffit pas pour le gain de place, un traitement d'ensemble est alors nécessaire d'après BÉNAUWT (distalisation des dents postérieurs ou traitement avec extraction).

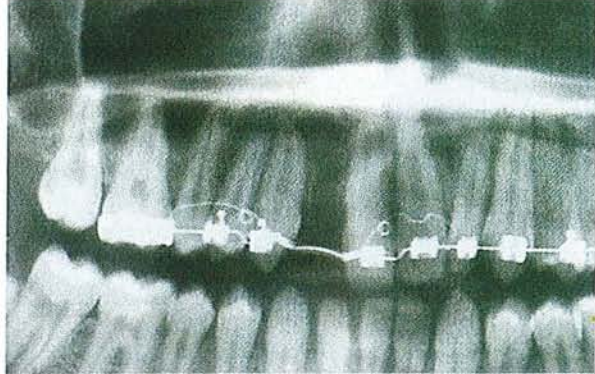
La correction de la proximité radulaire est effectuée dans un deuxième temps grâce à l'utilisation de ressorts accessoires mis en place sous l'arc support puis accrochés pour l'activation du système. Le maintien de l'écartement des couronnes est réalisé soit par une dent provisoire, soit par un ressort à spires serrées (le cas présent illustre l'utilisation de ces ressorts).

Ressorts accrochés sous l'arc support pour obtenir l'activation souhaitée



d'après Alain BÉNAUWT

Radiographie panoramique de fin de traitement, montrant l'espacement des racines obtenu avec les ressorts



d'après Alain BÉNAUWT

La description du système mécanique n'est ici pas la priorité du sujet mais il est important de rappeler les objectifs du traitement orthodontique dans ce cas présent :

L'ouverture des espaces au niveau des incisives latérales doit, comme tout aménagement orthodontique antérieur, aboutir à la correspondance des milieux interincisifs. Seul le centrage des arcades maxillaire et mandibulaire permet la mise en place d'un rapport canin de type classe I : cela signifie notamment le rétablissement du concept de protection canine dans les mouvements d'excursion mandibulaire, la correction du guidage antérieur (perturbé par l'absence des incisives latérales) et la réalisation d'une prothèse implanto-portée dans un contexte occlusal favorable.

L'obtention de la classe I canine à gauche et à droite permet également, en l'absence d'extractions, la mise en place d'un rapport molaire de classe I garant d'une stabilité de l'occlusion par centrage et calage de l'occlusion d'intercuspidie maximale.

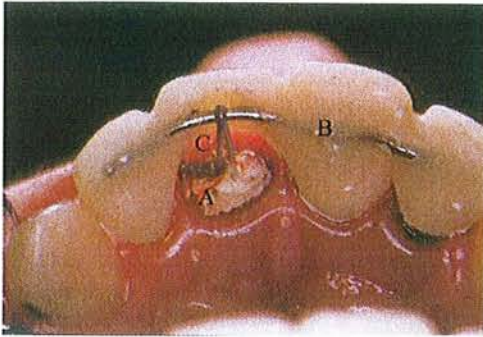
4.1.2 L'égression radulaire forcée

L'égression radulaire forcée, technique dite conservatrice par opposition à l'élongation coronaire chirurgicale, repose d'après FONTENELLE sur le concept suivant : le déplacement dentaire induit la formation d'os de soutien dans le site vers lequel elle est déplacée (1982, 37).

L'exploitation de racines lésées au niveau du tiers cervical (fracture, carie profonde, perforation) est possible par des techniques simples, efficaces et relativement limitées dans le temps (SABRI, 1989, 73).

Tout système d'égression est composé des trois éléments suivants (TENENBAUM, 1996, 80) :

Pont d'égression associé à un bridge antérieur provisoire



d'après TENENBAUM

- ✓ Un système d'attache (A) solidaire de la racine à égresser
- ✓ Une unité d'ancrage (B) (dents adjacentes ou implant)
- ✓ Un système de force (C) permettant une égression par translation verticale pure grâce à l'application de forces légères de 50 à 70 g/dent (30 à 50 g/cm²) et continues équivalent à la pression vasculaire (94)

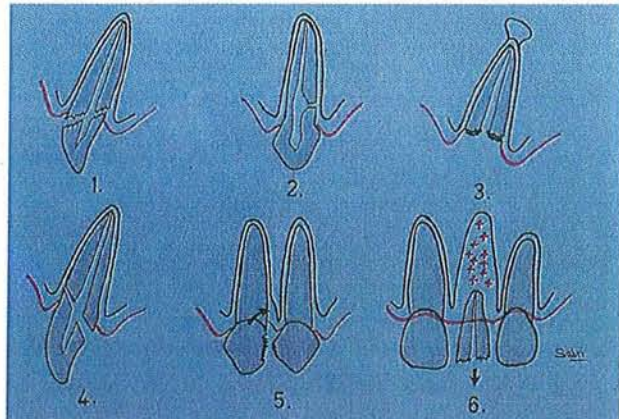
Des forces plus lourdes de l'ordre de 100 à 150 g/dent peuvent être mis en jeu : leur association avec une résection initiale des fibres desmodontales tend à limiter toute apposition d'os crestal et supprime tout stimulus dû aux tensions fibrillaires (BARTHELEMI et MOREAU, 2002, 4).

Figure 46 : Les indications de l'égression radiculaire forcée.

L'indication préprothétique d'égression radiculaire forcée est fixée par les conditions cliniques de conservation de la dent concernée (SABRI, 1989, 73).

(Rapport couronne/racine, morphologie radiculaire, fractures verticales) :

L'égression radiculaire forcée à deux indications principales : celle d'éviter une extraction et celle de préserver le potentiel osseux dans le cas contraire.



Différentes indications d'égression orthodontique : 1- Fracture, 2- Résorption, 3- Caries, 4- Perforations iatrogènes, 5- Défauts intraosseux, 6-Extraction.

D'après Roy SABRI

A. L'égression radiculaire forcée comme moyen d'éviter l'extraction dentaire

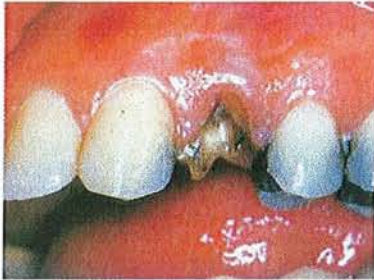Ce sauvetage radiculaire est particulièrement indiqué pour des dents monoradiculées dans un but de reconstruction unitaire ou pour un pilier intermédiaire de bridge selon DECKER (1993, 29) :

Cette technique permet de rétablir un espace biologique suffisant à une réalisation prothétique pour une durée de 4 à 6 semaines d'activation et de 4 à 6 semaines de contention d'après TENENBAUM. (1996, 80).

KOZLOVSKY (1988, 47) et PONTORIERO (1987, 64) préconisent une incision répétée des fibres du groupe supra-crestal (fibrotomie) pour la prévention des mouvements de récidence dus aux fibres desmodontales.

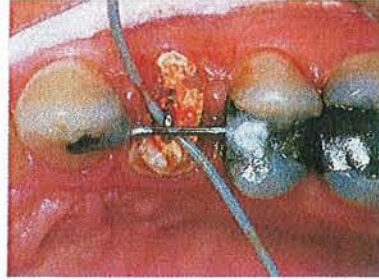Cas clinique d'après R. SABRI (1989, 73)

Limites sous-gingivales consécutives à une fracture coronaire

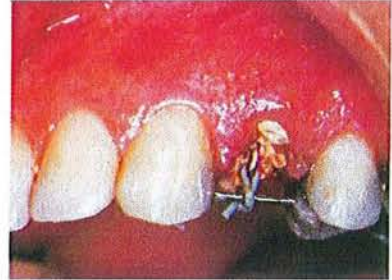

D'après Roy SABRI

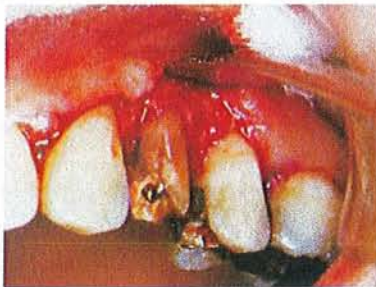Mise en place du dispositif de traction reliant la barre de stabilisation au crochet intraradiculaire



L'activation dure un mois environ l'élastique est ligaturé autour de la barre horizontale

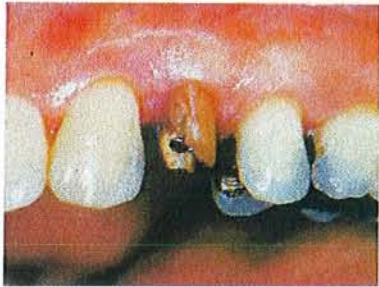

Chirurgie parodontale de remodelage gingivo-osseux

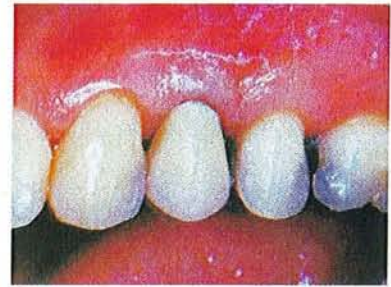

D'après Roy SABRI

Cicatrisation post-chirurgicale montrant une limite juxta-gingivale



Prothèse finale montrant des embrasures dégagées



B. L'éruption forcée afin d'optimiser le site implantaire

La mise en place d'un implant prothétique est subordonnée à la qualité et la quantité d'os résiduel dans le site après disparition de la dent : selon AALAM (2004, 1) et BERGLUNDHT (1991, 11), le développement du site implantaire par la réponse ostéophysiolgique est le seul phénomène biomécanique garant de l'obtention d'un tissu parodontal ad integrum d'une façon régulière et reproductible.

Il s'agit d'une alternative thérapeutique aux techniques classiques de contrôle du site implantaire. (SANTINI et coll., 2003, 74)

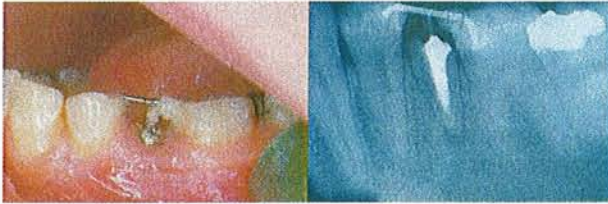Les avantages de cette technique d'extrusion forcée sont (AALAM, 2004, 1) :

- ✓ Un gain de temps comparé aux techniques de régénération osseuse guidée,
- ✓ Un contrôle optimal de la position verticale des tissus mous par rapport aux extractions et implantations immédiates (minimisation de la récession gingivale post-implantaire)
- ✓ Un gain au niveau esthétique par l'absence de brides cicatricielles.

Illustration par un cas clinique décrit par ROCHER P (2003, 69)

Après indication d'extraction : fracture radiculaire avec biseau condamnant le pronostic prothétique.

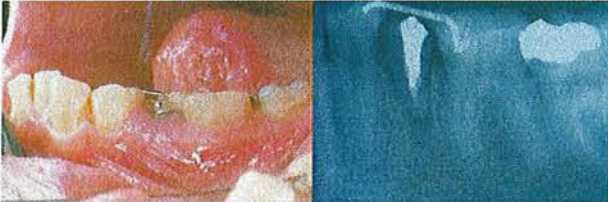
J+0 : Vue buccale et radiographie rétro-alvéolaire



d'après Pascal ROCHER

Activation du système de traction constitué d'un pontique scellé dans les obturations coronaires des faces proximales de 34 et 36, d'une canne d'ancrage solidaire de la racine et d'un élastique tendu entre les deux.

J+15 : Vue buccale et radiographie rétro-alvéolaire



d'après Pascal ROCHER

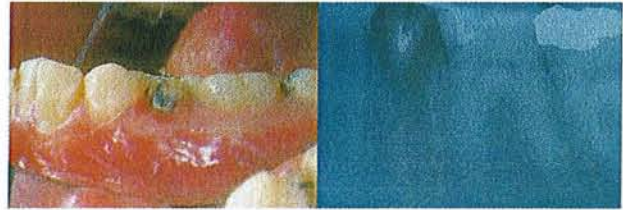A 15 jours : la racine en traction vient au contact du pontique.

Section des 2 à 3 mm émergeant de la gencive et modification du système d'attache par transfixion vestibulo-linguale.

A 30 jours : raccourcissement et mise en activation d'une nouvelle traction.

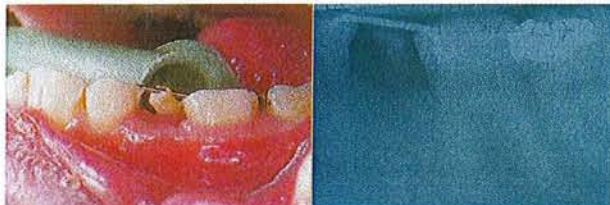L'extraction de la racine nécessite 8 semaines.

J+30 : Vue buccale et radiographie rétro-alvéolaire



d'après Pascal ROCHER

A 16 semaines : Vue buccale et radiographie rétro-alvéolaire



d'après Pascal ROCHER

A 16 semaines : extraction de l'apex après 8 semaines d'activation et 8 semaines de contention.

Mise en place d'un implant T.B.R impacté de 13 mm de long et de 5 mm de diamètre.

Cicatrisation post-implantaire : Vue buccale et radiographie RA



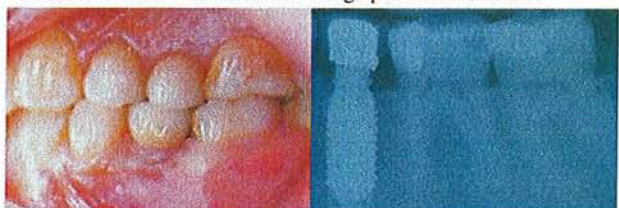
d'après Pascal ROCHER

Contrôle de l'ostéointégration 8 jours après la pose de l'implant.

Noter le maintien du pontique servant de mainteneur d'espace.

Contrôle à 5 ans du traitement prothétique : couronne céramo-métallique scellée sur un moignon de type M.C.B vissé sur implant.

Situation à 5 ans : Vue buccale et radiographie rétro-alvéolaire



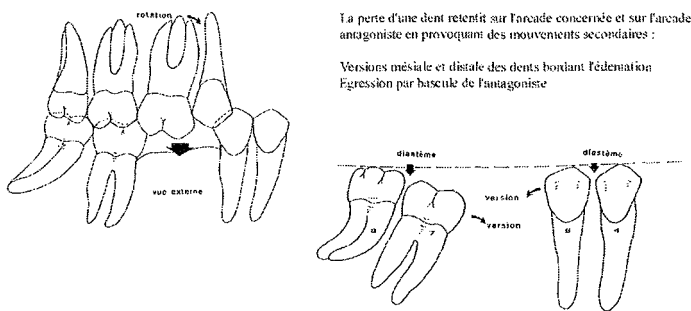
d'après Pascal ROCHER

4.1.3 La mésio-version des molaires mandibulaires chez l'adulte

Les versions mésiales de la deuxième molaire et de la troisième molaire mandibulaires sont une séquelle classique de l'extraction prématurée et non compensée de la première molaire (dent stratégique car située sur la ligne de tension de LANGERS et servant de repère à la construction de l'occlusion).

A. La perte de ces premières molaires mandibulaires initie un cercle vicieux selon B. MELSEN (1996, 53) avec :

Figure 47 : Les répercussions d'un édentement molaire non compensé



D'après LOREILLE 1980

✓ La perturbation progressive du schéma occlusal et la destruction de la courbe de SPEE, les mouvements secondaires des dents bordant l'édentation ont été décrits par LOREILLE (1980, 49).

Ceux-ci entraînent une cinétique mandibulaire perturbée par l'établissement de contacts pathologiques prématurés, et peuvent être à l'origine d'une symptomatologie de type A.D.A.M d'après ROZENCWEIG (1994, 71) et TENENBAUM (1996, 80)

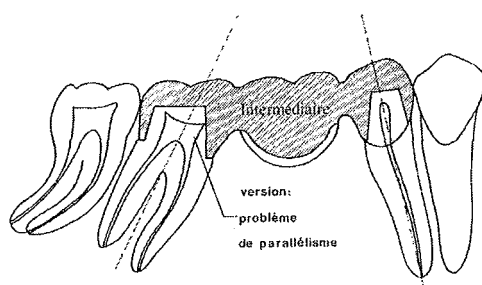
✓ La création d'une pseudo-poche parodontale (défaut anatomique sans migration de l'attache épithéliale) accompagne la version mésiale des molaires mandibulaires et dont l'image radiologique disparaît avec le redressement de la dent.

Cependant, la rétention de plaque dans cette zone peut initier une lésion angulaire pathologique (DECKER, 1993, 29; TENENBAUM, 1996, 80).

B. Considérations prothétiques

D'après LOREILLE (1980, 49), quatre facteurs principaux rendent impossible la réalisation de prothèses convenables :

Figure 48 : L'axe d'insertion prothétique et axes dentaires



D'après LOREILLE 1980

✓ Les axes des dents piliers s'opposent à l'insertion de la prothèse par manque de parallélisme.

- ✓ Les dimensions des diastèmes ne permettent pas l'insertion d'un élément intermédiaire de dimension normale.
- ✓ Les lésions parodontales induites par ces malpositions.
- ✓ Les contacts pathologiques empêchant la coïncidence de l'occlusion de convenance avec la relation centrée.

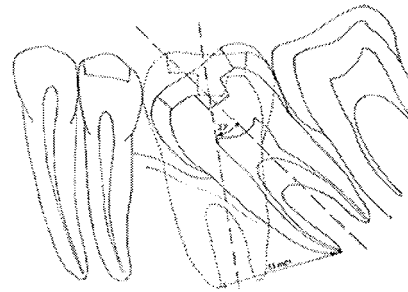
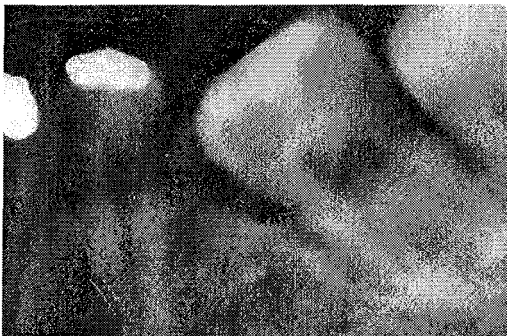
C. Considérations orthodontiques

La préparation orthodontique du redressement des axes dentaires doit tenir compte d'un certain nombre d'éléments :

- ✓ Le degré de version conditionne le déplacement nécessaire des apex (LOREILLE, 1980, 49).

Figure 49 : Le déplacement apical molaire.

La version mésiale de cette molaire atteint 37° et le déplacement apical à obtenir pour redresser l'axe, mesure 11 mm.



D'après LOREILLE 1980

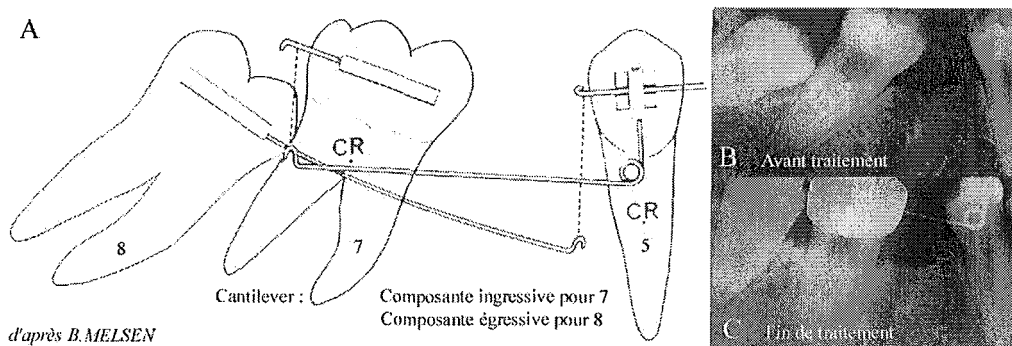
- ✓ La densité osseuse de la mandibule : c'est un os de type I et II d'après BRANEMARK (1985, 17).
- ✓ La proximité radulaire entre la deuxième et la troisième molaire mandibulaire avec soit une indication d'extraction soit un redressement préalable de cette troisième molaire.
- ✓ La présence d'un isthme de la crête alvéolaire par résorption osseuse du site d'extraction (SHELLHART, 1999, 78).
- ✓ Le redressement des mésio-versions molaires dépend également du dispositif orthodontique et de la position du centre de rotation (LOREILLE, 1980, 49) : celui-ci doit être fonction du degré d'égression permis et la difficulté du traitement correspond aux situations où une composante ingressive doit être mise en place d'après B. MELSEN (1996, 53) et SHELLHART (1999, 78).

D. Applications cliniques :

Sans rentrer dans l'analyse des forces en présence, le choix entre les systèmes orthodontiques possibles doit être fait en fonction du cas clinique :

✓ Le premier exemple est d'un traitement orthodontique réalisé en technique segmentée de BURSTONE grâce à un système complexe de double cantilever décrit par B. MELSEN (1996, 53).

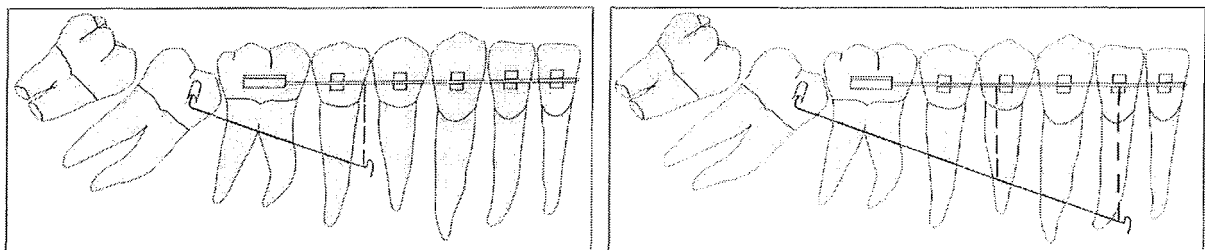
Figure 50 : Le redressement d'une deuxième molaire mandibulaire.



Dans cette situation la correction de la mésio-version d'une deuxième molaire mandibulaire se réalise sans égression grâce à un système de neutralisation des forces : redressement et ingression de la deuxième molaire. Ce système est réalisable seulement si la troisième molaire se situe sous le plan d'occlusion.

Figure 51 : L'importance de la longueur du bras de levier.

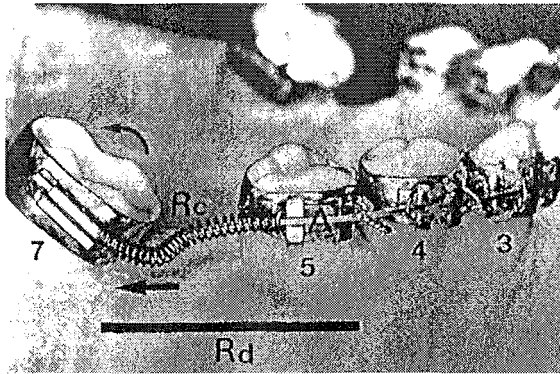
L'utilisation de cantilever pour le redressement molaire : un cantilever long délivre un rapport moment/force de 25 (à droite), comparé à un rapport MF de 15 pour le cantilever court (à gauche)




Le contrôle du rapport moment force est permis par la maîtrise de la longueur du système cantilever. Il assure un redressement sans égression en comparaison avec les autres systèmes orthodontiques.

✓ Le deuxième exemple utilise un arc support associé à un ressort à spires fermées :

Le système applique une force sur la couronne de la dent versée qui effectue un mouvement de redressement (déplacement distal de la couronne, déplacement mésial de la racine) accompagné d'une tendance à l'égression : l'égression est peu gênante si la finalité du redressement est la mise en place d'un bridge (DURAND et LAFFARGUE, 1999, 35).




d'après DURAND et LAFFARGUE



Le système de contrôle des forces est moins complexe dans ce cas mais plus aléatoire (système indéterminé) et la restauration prothétique permet de rétablir un plan d'occlusion correct.

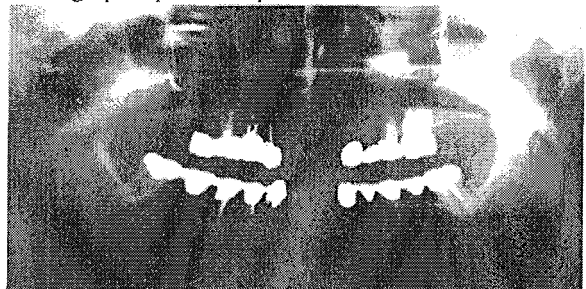A noter, le plan de traitement a nécessité également l'extraction de la dent de sagesse inférieure gauche.

Radiographie panoramique initiale



d'après DURAND et LAFFARGUE

Radiographie panoramique de fin de traitement



d'après DURAND et LAFFARGUE

4.1.4 L'effondrement occlusal postérieur

Il s'agit d'un syndrome parodonto-occluso-fonctionnel selon DERSOT et GIOVANNOLI : l'effondrement occlusal postérieur représente une entité clinique caractéristique des malocclusions secondaires (1989, 39).

La maladie parodontale, avec l'inflammation et la diminution du support osseux, ainsi que les conséquences occlusales et neuro-musculaires associées aux édentements non compensés, vont entraîner une rupture d'équilibre : la situation physiologique va se transformer en situation pathologique.

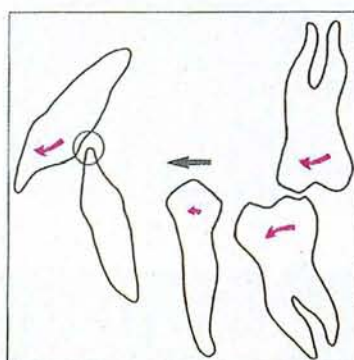
Son traitement impose systématiquement une approche globale et pluridisciplinaire associant la parodontie, l'orthodontie et la prothèse.

A. Le tableau clinique classique de l'effondrement occlusal postérieur (1989, 39) :

Outre une maladie parodontale généralisée qu'il convient de soigner en premier lieu, un effondrement occlusal se caractérise par les malpositions secondaires suivantes :

Au niveau du secteur antérieur :

Schéma illustrant l'effondrement occlusal postérieur. La résultante antérieure des forces de mastication appliquée sur les dents au support parodontal réduit, favorise la méso-version des dents cuspidées et l'altération de la dimension verticale d'occlusion. Une supraclusion incisive préexistante peut ainsi s'aggraver et provoquer une morsure gingivale palatine.



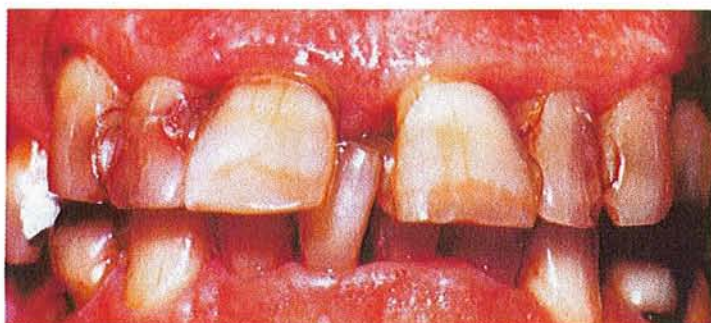- ✓ Recouvrement incisif accentué.
- ✓ Diastèmes secondaires.
- ✓ Morsure palatine.

D'après DERSOT et GIOVANNOLI

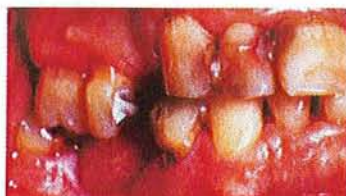Au niveau du secteur postérieur :

✓ Edentement non compensé et conséquences occlusales associées (méso-version molaire, disto-version prémolaire et égression des antagonistes).

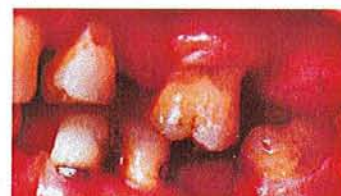✓ Perte de la dimension verticale d'occlusion.



Vue frontale : recouvrement incisif accentué, diastèmes secondaires, morsure palatine



Vue latérale droite : avulsion non compensée de 14, 17, 45, 46 et 47
égression de 15 et 16, méso-version de 48



Vue latérale gauche : avulsion non compensée de 24, 27, 28, 36 et 38
méso-version de 37, disto-version de 34 et 35
égression de 26

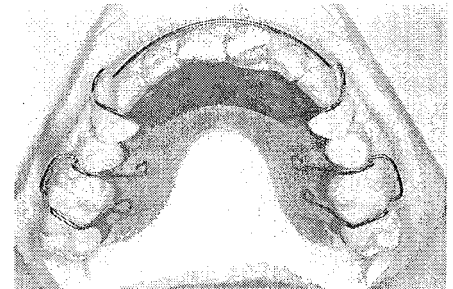
D'après DERSOT et GIOVANNOLI

B. La phase orthodontique de traitement

Schématiquement, la phase orthodontique du traitement de l'effondrement occlusal postérieur comprend trois étapes successives d'après DERSOT et GIOVANNOLI (1991, 40) :

- ✓ La correction des axes molaires.

Le redressement des dents cuspidées associe un mouvement d'égression au mouvement de version : l'égression est ici bénéfique et recherchée contrairement aux cas où la dimension verticale d'occlusion ne doit pas être augmentée. Afin de permettre ce mouvement d'égression, il est indispensable de mettre en place un plan de morsure rétro-incisif maxillaire dans le but de désengrener les dents concernées.



d'après DERSOT et GIOVANNOLI

Cette correction des axes molaires doit permettre d'obtenir un calage postérieur et de se rapprocher de la dimension verticale d'occlusion souhaitée.

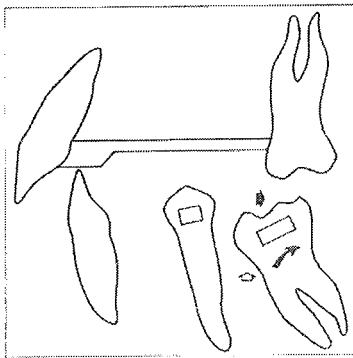


Schéma illustrant le rôle du plan de morsure rétro-incisif maxillaire, assurant un désengrenement des dents cuspidées, et facilitant ainsi la correction des axes molaires.

D'après DERSOT et GIOVANNOLI

- ✓ Le nivellement de l'arcade mandibulaire.

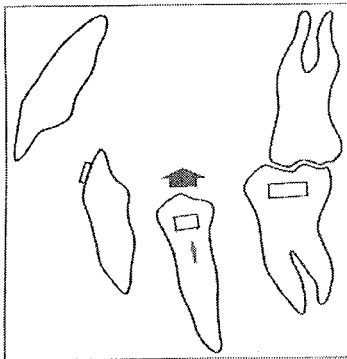


Schéma illustrant l'égression des prémolaires après calage vertical postérieur.

D'après DERSOT et GIOVANNOLI

L'effondrement occlusal postérieur se caractérise cliniquement par l'apparition d'une marche d'escalier entre la canine mandibulaire et la première prémolaire : le nivellement de l'arcade inférieure s'obtient par égression des secteurs moyens (prémolaires).

- ✓ La fermeture des diastèmes antérieurs.

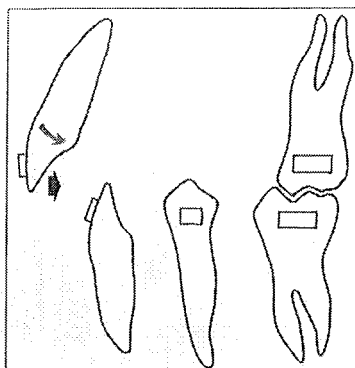


Schéma illustrant la fermeture des diastèmes antérieurs après détermination de la dimension verticale d'occlusion, et ménagement d'une béance antérieure.

D'après DERSOT et GIOVANNOLI

L'augmentation de la dimension verticale d'occlusion par correction des axes molaires et nivellement de l'arcade mandibulaire a comme objectif de réduire la supraclusion incisive : l'espace disponible ainsi obtenu permet aisément la fermeture des diastèmes et le réglage de la fonction antérieure.

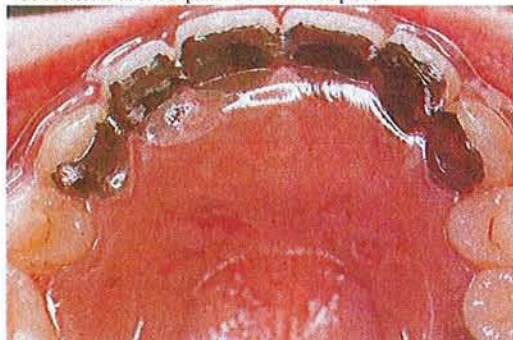C. La phase prothétique de traitement

En premier lieu, la restauration prothétique, dans ce contexte de parodonte réduit, se doit de faciliter la maintenance parodontale : sa conception va dans ce sens.

La prothèse permet également de rétablir une fonction postérieure stable et le maintien d'une dimension verticale acceptable, par le remplacement des dents délabrées ou manquantes.

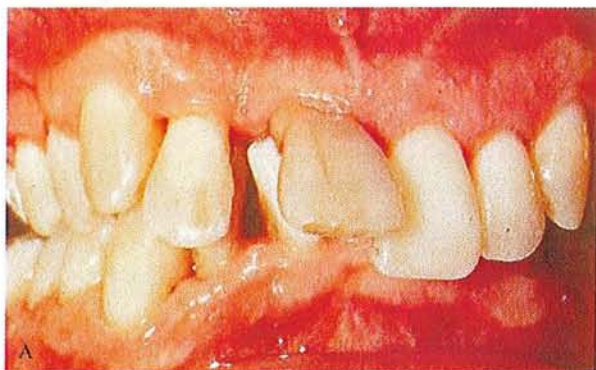Elle doit ensuite assurer la contention : quand le support parodontal est affaibli, une contention post-orthodontique est incontournable. Cette dernière peut être assurée par la mise en place, au niveau du secteur antérieur maxillaire, d'une attelle palatine à ancrage partiel de type collé et associée au port nocturne d'un mainteneur orthodontique amovible (adaptator maxillaire avec bandeau vestibulaire et plan de morsure rétro-incisif) d'après DERSOT et GIOVANNOLI (1991, 40)

Vue occlusale avec adaptator maxillaire en place



d'après DERSOT et GIOVANNOLI

D. Exemple de cas clinique d'après DERSOT et GIOVANNOLI (1991, 40)



Exemple de traitement d'un effondrement occlusal postérieur secondaire à une parodontite chronique habituelle, chez un patient présentant une malocclusion primaire de classe II, division 1, avec supraclusion incisive.

Une orthodontie de compromis a permis la réalisation d'un bridge collé à ancrages partiels en remplacement de 11 non conservable. Ce bridge 13-23 assure une contention à long terme du bloc incisivo-canin maxillaire.

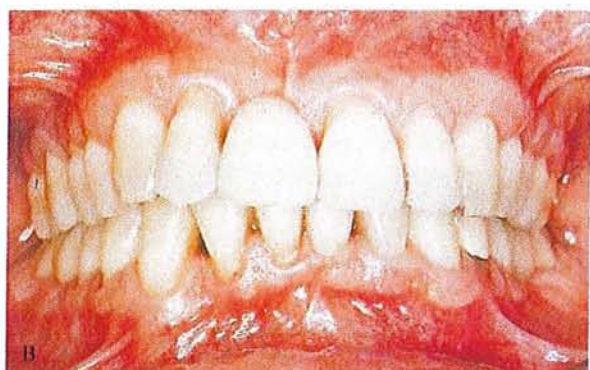A- Vue clinique frontale initiale

B- Vue clinique frontale finale

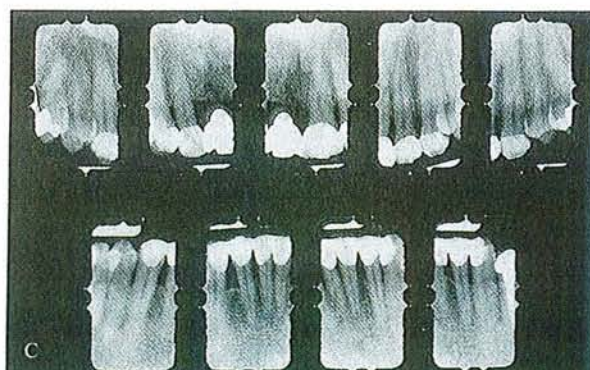
C- Bilan radiographique antérieur final

L'orthodontie préprothétique a facilité le remplacement de 11 par des moyens prothétiques non mutilants, et a permis d'obtenir un résultat esthétique et fonctionnel acceptable en réduisant la supraclusion et en restaurant une fonction canine.

La prévention de toute récurrence de la supraclusion par égression passive des incisives mandibulaires nécessite la mise en place d'une contention mandibulaire



d'après DERSOT et GIOVANNOLI



4.2 Objectifs orthodontiques subordonnés à l'objectif thérapeutique final

4.2.1 Améliorer l'environnement parodontal des restaurations prothétiques

4.2.1.1 Amélioration de l'hygiène

La correction des malpositions dentaires localisées permet un accès plus facile au contrôle de la plaque dentaire et réduit les phénomènes inflammatoires localisés dus aux bactéries.

De plus, la correction orthodontique des encombrements dentaires et des proximités radiculaires permet de répartir de façon plus harmonieuse les espaces interdentaires. Ces derniers sont ainsi moins vulnérables grâce à des septums osseux plus larges et des papilles sus-jacentes plus résistantes.

4.2.1.2 Correction des défauts anatomiques

La version mésiale des molaires mandibulaires favorise le développement d'une poche parodontale mésiale. Ce type de lésions encore appelées « pseudo poches » parodontales est la conséquence de l'enfouissement de l'attache épithéliale et de la jonction émail-cément.

Les effets sur le parodonte du redressement de ces molaires sont plus ou moins directs, mais participent globalement à l'amélioration de la santé parodontale en reconstituant une architecture interproximale physiologique (DECKER et coll., 1993, 29).

La correction des mésioversions molaires participe également à l'élimination des traumatismes occlusaux en orientant les forces occlusales selon le grand axe des dents.

4.2.1.3 Profil d'émergence et rétablissement de l'espace biologique

L'orthodontie a directement un rôle positif sur le parodonte quand elle augmente le support osseux. C'est notamment le cas lors des égressions : l'égression de la racine d'une dent se traduit par la mise en apposition des septum osseux de telle sorte que ce mouvement induit un déplacement osseux dans le même sens. L'attache épithéliale se déplace en direction occlusale et la hauteur de la gencive attachée augmente. (SANTINI, 2003, 74)

L'augmentation tissulaire par égression orthodontique permet de rétablir après chirurgie d'élongation coronaire complémentaire, un espace biologique suffisant à une restauration prothétique sans compromettre esthétiquement l'alignement des collets, ni attenter aux structures osseuses et gingivales saines adjacentes.

4.2.1.4 Préparation du site implantaire

La néoformation de tissus parodontaux durs et mous peut être générée par un mouvement d'extrusion orthodontique d'une dent à extraire (ROCHER, 2003, 69).

Cette technique présente comme avantages, un gain de temps comparé au temps de cicatrisation des techniques de régénération osseuses classiques, mais aussi un contrôle optimal de la position verticale des tissus mous en anticipant le phénomène de récession gingivale post-implantaire en créant un excès tissulaire en position coronaire (AALAM et coll., 2004, 1).

D'autres mouvements orthodontiques de préparation d'arcade permettent d'aménager l'espace mésio-distal et vertical nécessaire au diamètre des implants et à la restauration prothétique (BENAUWT, 1998, 8).

4.2.2 Objectifs liés aux préparations dentaires

4.2.2.1 Parallélisme des axes dentaires

Le parallélisme des préparations prothétiques entre elles et avec les dents adjacentes est une nécessité : la mise en dépouille des parois prothétiques à hauteur de 6° (théoriques) assure une rétention indispensable à la restauration prothétique et le parallélisme des préparations entre elles permettent de définir l'axe d'insertion de la prothèse (LOREILLE, 1980, 49 ; SHILLINGBURG, 1998, 79).

L'axe des préparations conditionne également la répartition des contraintes occlusales : la correction orthodontique des axes dentaires permet une préparation prothétique dans l'axe de la dent (résistance maximale aux contraintes).

4.2.2.2 Economie tissulaire

L'axe d'insertion d'une prothèse plurale correspond toujours à celui de la préparation la plus faible. Le rétablissement par des mouvements orthodontiques du parallélisme entre les dents support de prothèse permet de réaliser des préparations à minima : une mutilation excessive des tissus dentaires ou l'emploi d'artifice prothétique plus complexe (onlay de KLAFFENBACH ou onlay 4/5, couronne télescopique, bridges à connexions non rigides) ne sont plus nécessaires à la réalisation prothétique (R. ZUCKERMAN, 1996, 72).

4.2.2.3 Préservation de la vitalité pulpaire

Le redressement d'une dent selon son grand axe peut éviter au praticien la mise à nu d'une corne pulpaire et donc la dépulpage systématique de la dent support.

Dans les situations où les contraintes biomécaniques sur les dents piliers sont favorables, la préservation de la vitalité pulpaire présente certains avantages et doit être favorisée (KAMAMI, 1989, 45) :

- ✓ La résistance des tissus durs est conservée par la vitalité pulpaire et le risque de fracture est moindre.
- ✓ Le traitement endodontique reste possible ce qui n'est pas le cas des restaurations coronoradiculaires.
- ✓ La biopulpectomie préventive nécessite une destruction tissulaire pour l'aménagement d'une voie d'accès endodontique.
- ✓ Les risques d'infection et de formation d'un foyer apical dépendent de la qualité du traitement endodontique.
- ✓ La sensibilité dentaire peut permettre de limiter l'étendue d'une infiltration carieuse par une intervention à un stade précoce.

4.2.2.4 Éviter la perte d'éléments dentaires

Certaines malpositions gênent la réalisation et la mise en place d'une prothèse (égression molaire, occlusion perturbée, environnement parodontal peu favorable). L'orthodontie peut parfois éviter l'extraction de dents obstacles ou de dents jugées limite du point de vue qualitatif. La limitation de l'édentation et la conservation sur l'arcade d'un maximum de dents supports permet (KAMAMI, 1989, 45) :

- ✓ D'assurer un ancrage maximum.
- ✓ De répartir la charge occlusale.
- ✓ D'équilibrer au mieux la restauration future.

4.2.3 Objectifs occlusaux

Plusieurs concepts occlusaux ont été développés pour apporter une réponse à la perte de références dentaires et de la position mandibulaire, dont celui d'occlusion mutuellement protégée (TURLAY, 2000, 82).

Les éléments de ce concept sont des contacts postérieurs fermes et intimes (rapports interdentaires de type tripodique cuspide-fosse) avec des contacts antérieurs légers ; une désocclusion des dents du côté non travaillant lors des mouvements de diduction grâce à une protection canine ; et un guidage antérieur efficace en propulsion pris en charge par les six dents antérieures. Pour ces raisons, la correspondance des médianes incisives est un des objectifs principal du point de vue orthodontique car elle permet de reconstruire une occlusion symétrique asymptotique pour l'équilibre stomatognathique.

Une cohérence doit se créer entre le respect du système occlusal du patient et les contraintes prothétiques imposées par les différents moyens de reconstruction (TURLAY, 2000, 82).

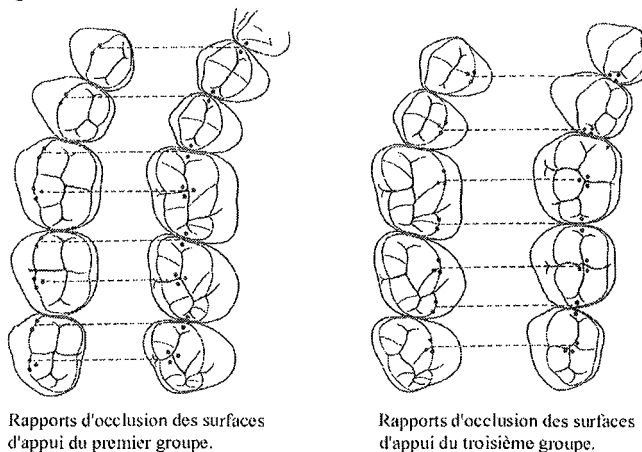
4.2.3.1 Intercuspidie

La notion d'intercuspidie maximale est une situation dans laquelle les dents des deux arcades présentent un maximum de points de contacts : le nombre et la disposition de ceux-ci concourent à la stabilité des éléments dentaires d'après BASSIGNY (1991, 5).

Une équilibration occlusale post-orthodontique représentent pour certains auteurs un procédé non mécanique de contention et de prévention des récives (PHILIPPE J, 1989, 62).

Figure 52 : Le rapport cuspidé-fosse

Agencements intra-arcades et relations interarcades.



d'après LAUTROU A., 1980, Abrégé d'anatomie dentaire.

4.2.3.2 Continuité d'arcade

Le rétablissement de la continuité d'une arcade dentaire permet une réhabilitation esthétique et fonctionnelle : cette continuité d'arcade est également essentielle dans la prévention des migrations secondaire des éléments dentaires, des diastèmes et des égressions des antagonistes (DECKER et coll., 1993, 29).

4.2.3.3 Nivellement du plan d'occlusion

Le rétablissement du plan d'occlusion (défini par le plan dentalé – cuspides disto-vestibulaires des deuxièmes molaires) ainsi que des courbes de SPEE et de WILSON harmonieuses permet l'intégration des restaurations prothétiques dans un schéma occlusal favorable : une occlusion fonctionnelle, c'est-à-dire sans prématurités ni interférences en propulsion et en diduction, permet une fonction manducatrice harmonieuse, sans trouble de l'articulation temporo-mandibulaire ni pathologie neuro-musculaire associée.

Seuls les déterminants antérieurs (dentaires) de l'occlusion restent modifiables par opposition aux déterminants postérieurs (articulaires). Ces déterminants (le guidage antérieur, le calage postérieur et le plan d'occlusion) doivent concourir au rétablissement d'une occlusion fonctionnelle.

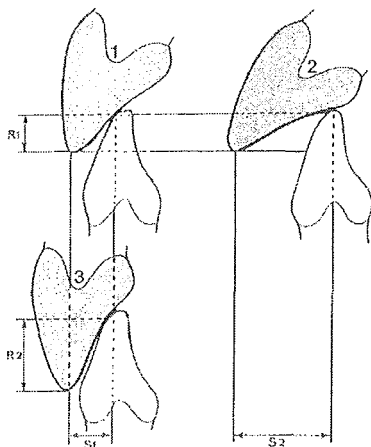
La correction du plan d'occlusion et des courbes occlusales permet l'application de forces optimales selon la théorie de la sphère orofaciale (MONSON, BONWILL).

4.2.3.4 Guidage antérieur

La relation dynamique entre les dents antérieures, mandibulaires et maxillaires est dénommée guidage antérieur (ROZENCWIEG, 1994, 71). Ses composants sont :

- ✓ Dans le plan sagittal, l'angle interincisif (130°) et l'angle intercoronaire (10°) ;
- ✓ Dans le plan vertical, surplomb et recouvrement (entre 2 et 4 mm) ;
- ✓ Dans le plan transversal, la médiane incisive.

Figure 53 : Le guidage antérieur.



Recouvrement (R) et surplomb (S).

Selon la position et l'orientation des incisives, les valeurs sont différentes. Pour une même situation de l'incisive mandibulaire, nous observons : en 1 et 2, le même recouvrement mais un surplomb différent ; en 1 et 3, le même surplomb mais un recouvrement différent. *d'après ROZENCWIEG, 1994.*

La proprioception des dents participant au guidage antérieur limite le cadre des excursions mandibulaires tout en assurant une désocclusion molaire en propulsion (fonction de groupe par répartition des contacts sur le bloc incisivo-canin) et en latéralité (fonction canine).

L'objectif de tout traitement prothétique est de permettre l'établissement d'un guide incisif satisfaisant : l'orthodontie, par la correction d'une supraclusion incisive ou la mise en place d'une canine en normoposition par exemple, soulage les difficultés d'une restauration prothétique.

4.2.3.5 Calage postérieur et dimension verticale d'occlusion DVO

La perte du calage des dents postérieures et l'effondrement de la dimension verticale représentent un problème crucial dans la réhabilitation prothétique par la perte d'unités d'ancrage et le déséquilibre neuromusculaire qui en découle (DERSOT et GIOVANNOLI, 1989, 39).

Les solutions thérapeutiques associent implantologie et orthodontie afin de rétablir la DVO : l'implantologie permet la mise en place d'unité d'ancrage pouvant servir à la fois au mouvements orthodontiques et à la reconstruction prothétique (BENAUWT, 1998, 8) ; tandis que l'orthodontie, par le déplacement distal des prémolaires ou la récupération de pilier enfuis, augmente le périmètre d'arcade nécessaire à un calage postérieur (LACOSTE, 1998, 48).

4.2.3.6 Stabilité occlusale

Une prothèse réalisée dans des conditions parodontales et occlusales favorables sur des piliers respectant le grand axe de la dent offre une stabilité maximale et une pérennité dans le temps. Le pronostic de ces réalisations prothétiques est bien meilleur que celui d'une prothèse réalisée sur des piliers versés et soumis à des forces latérales délétères.

L'harmonisation fonctionnelle est un objectif majeur à rechercher en priorité (DECKER et coll., 1993, 29).

4.2.4 Objectifs biomécaniques

4.2.4.1 Aménagement de l'espace prothétique

La réalisation de mouvements orthodontiques préprothétiques permet l'aménagement du diamètre mésio-distal et de l'espace vertical de la future prothèse :

La réouverture des espaces d'extraction et la correction des égressions molaires permettent la mise en place des éléments prothétiques conventionnels ou implanto-portés impossibles à réaliser (diamètre implant, diamètre de l'intermédiaire).

La correction des diastèmes interincisif évite l'augmentation du diamètre mésio-distal des restaurations.

4.2.4.2 Pérennité des éléments prothétiques

La longévité des reconstructions va dépendre surtout de la nature, du nombre, de la position des dents piliers ainsi que de la valeur des tissus de soutien (SHILLINGBURG, 1998, 79).

Une répartition mieux équilibrée des piliers de prothèse fixée sur l'arcade permet la transmission et la répartition uniforme de la force appliquée. De plus, le redressement des axes des dents supports de bridge permet l'application de celle-ci dans le grand axe de la dent ce qui concourt à la résistance aux contraintes biomécaniques et à la santé parodontale.

La conservation d'éléments dentaires augmente le nombre de dents supports ainsi que la valeur globale de leurs surfaces radiculaires : cette conservation permet des reconstructions plus stables ou de moindre étendue afin de satisfaire aux principes de stabilité prothétique (théorie de DUCHANGE, théorie de ROY et théorie de SADRIN).

4.2.5 Amélioration de l'esthétique

L'intégration esthétique des prothèses est améliorée par l'agencement orthodontique préprothétique :

- ✓ Restauration d'un sourire harmonieux permis par l'alignement des dents antérieures et la correction d'une proalvéolie ou d'une supraclusion par exemple (DE ECHAVE KRUTWIG, 2002, 30).
- ✓ La modélisation des tissus mous de soutien (gencive, papille interdentaire, espace biologique) par traction orthodontique améliore l'intégration de la prothèse et minimise les interventions chirurgicales parodontales.
- ✓ La réalisation d'éléments prothétiques respectant la forme et les dimensions anatomiques des dents à remplacer est primordial pour l'esthétisme de ces restaurations (TOUATI, 1998, 81).

5 Discussion sur les implants orthodontico-prothétiques

« L'hypothèse de départ de tout traitement orthodontique est qu'il est possible, à l'aide de dispositifs mécaniques, de déplacer une dent ou un groupe de dents dans l'os alvéolaire, sur une certaine distance et sans dommage pour la dent, les tissus de soutien et l'os » (BASSIGNY, 1991, 5).

Un stimulus d'origine extrinsèque, c'est-à-dire une force orthodontique, transmet des pressions au niveau du desmodonte qui induisent une réponse biologique : à contrario aucun déplacement n'est possible sans desmodonte (dent ankylosée, implants : RENOARD et coll., 1997, 68 ; ROZENCWEIG, 1989, 70).

5.1 Notions fondamentales sur les implants

5.1.1 Rappel sur la notion d'ostéointégration

L'ostéointégration, concept développé par BRANEMARK (1985, 17) correspond à une jonction anatomique et fonctionnelle directe entre l'os vivant remanié et la surface de l'implant mis en charge.

- ✓ Au niveau anatomique la cicatrisation post-chirurgicale peut s'établir relativement vite si les conditions sont favorables (concepts de l'enfouissement des implants et mise en charge immédiate).
- ✓ Au niveau fonctionnel, l'ostéointégration est caractérisée par l'absence de mobilité et la réponse à la percussion (absorption du choc par la masse osseuse péri-implantaire qui produit un son mat caractéristique).

Un contrôle radiologique régulier est impératif pour la surveillance des complications post-opératoires qui peuvent survenir.

5.1.2 L'espace périimplantaire

L'aménagement du site implantaire est souvent nécessaire afin de contrôler le placement de l'implant : l'angulation du grand axe implantaire, la position verticale, vestibulo-linguale et mésio-distale du col implantaire déterminent le résultat esthétique (profil d'émergence) et l'application des forces occlusales selon le grand axe des dents (SEBAN, 1999, 76).

Figure 54 : Les espaces péri-implantaires maxillaires et mandibulaires.

Le choix du diamètre de l'implant dépend de critères à la fois chirurgicaux (exploitation maximale du volume osseux) et prothétiques (dent à remplacer).

Au diamètre de celui-ci, il faut disposer d'au minimum 1.5 à 2 mm de part et d'autre du pilier implantaire : une largeur mésio-distale utile et minimum de 7 mm est nécessaire pour un implant standard unitaire.

Seul le respect de ces conditions permet une cicatrisation mucco-gingivale satisfaisante et une reformation des papilles interdentaires (SEBAN, 1999, 76).

TABEAU I - DIAMÈTRE MOYEN DES DENTS MAXILLAIRES ET DIAMÈTRE IMPLANTAIRE ADAPTÉ. D'APRÈS DAVARPAH ET COLL. (10)

MAXILLAIRE	Diamètre mésio-distal cervical (mm)	Diamètre vestibulo-lingual cervical (mm)	Diamètre implantaire adapté
Incisive centrale	7	6	Standard ou large
Incisive latérale	5	5	Standard ou mini
Canine	5,5	7	Standard ou large
Première prémolaire	5	8	Standard
Deuxième prémolaire	5	8	Standard
Première molaire	8	10	Large
Deuxième molaire	8	9	Large

TABEAU II - DIAMÈTRE MOYEN DES DENTS MANDIBULAIRES ET DIAMÈTRE IMPLANTAIRE ADAPTÉ. D'APRÈS DAVARPAH ET COLL. (10)

MANDIBULAIRE	Diamètre mésio-distal cervical (mm)	Diamètre vestibulo-lingual cervical (mm)	Diamètre implantaire adapté
Incisive centrale	3,5	5,5	Mini
Incisive latérale	4	5,5	Mini
Canine	5	6,5	Standard
Première prémolaire	5	7	Standard
Deuxième prémolaire	5	8	Standard
Première molaire	8,5	9	Large
Deuxième molaire	8	9	Large

5.1.3 Apport des implants au traitement

5.1.3.1 A la prothèse

Les implants sont l'alternative de choix aux prothèses conventionnelles fixes et adjointes ou apportent une stabilité aux prothèses amovibles complètes notamment mandibulaires.

La possibilité d'une restauration implanto-portée stable, confortable pour le patient et d'une réelle longévité à long terme doit absolument être envisagée en première intention dans les propositions thérapeutiques actuelles.

5.1.3.2 A l'orthodontie

L'ancrage orthodontique est un élément primordial du traitement orthodontique : il est défini comme le point d'appui permettant l'application d'un système de forces.

L'utilisation des implants ostéointégrés comme moyen d'ancrage est destiné à élargir les possibilités thérapeutiques de l'orthodontiste lorsque :

- ✓ Le traitement orthodontique nécessite un ancrage maximal là où la zone d'ancrage ne doit subir aucun déplacement (loi de l'action-réaction).
- ✓ L'ancrage naturel est absent (cas d'effondrement occlusal postérieur par exemple).
- ✓ L'ancrage naturel est réduit soit par le nombre d'unité soit par un parodonte affaibli.
- ✓ L'ancrage extra-oral est refusé.

5.2 Les implants orthodontiques

Ces systèmes d'ancrage orthodontique ostéointégrés (OOAS) sont destinés à être démontés après le traitement orthodontique mais ils présentent l'avantage d'une mise en charge rapide (JANSSENS et coll., 2002, 43 ; MOUGIN, 2003, 54). La localisation et le type d'implants ont des indications particulières :

- ✓ les micro-implants palatins (orthosystem) associé aux arcs transpalatins.
- ✓ les mini-vis palatines ou vestibulaires (dispositifs KONAMI, COSTA, ARRHUS).

Figure 55 : Les sites d'insertions maxillaires des implants orthodontiques

→ au maxillaire

Sites d'insertion	Déplacements dentaires
Plancher de l'épine nasale antérieure	Vestibulo-version des incisives maxillaires
Suture palatine médiane Région paramédiane palatine	Rétraction et intrusion des dents antérieures maxillaires
Crête sous-zygomatique	Rétraction et intrusion des dents antérieures maxillaires Intrusion de molaires maxillaires égressées

Sites d'insertion maxillaires des implants limités à la durée du traitement orthodontique en fonction des déplacements dentaires souhaités.

d'après B.MELSEN

- ✓ les implants bicorticaux mandibulaires pour la mésialisation des dents postérieures mandibulaires associé au contrôle de la position et de l'inclinaison des dents antérieures.
- ✓ les implants rétro-molaires pour le recul et le réalignement des dents, pour la correction des relations occlusales inversée ou pour la traction d'une arcade dentaire.

Figure 56 : Les sites d'insertions mandibulaires des implants orthodontiques

→ A la mandibule

Sites d'insertion	Déplacements dentaires
Région rétro-molaire	Mésialisation des molaires mandibulaires Redressement des molaires mandibulaires mésio-versées
Procès alvéolaires	Déplacement d'une dent sans interférer avec les autres dents
Symphyse mentonnière	Intrusion et vestibulo-version des incisives mandibulaires

Sites d'insertion mandibulaires des implants limités à la durée du traitement orthodontique en fonction des déplacements dentaires souhaités.

d'après B.MELSEN

5.3 Les implants servants à la fois à la prothèse et à l'orthodontie

5.3.1 Les mouvement dentaires recherchés

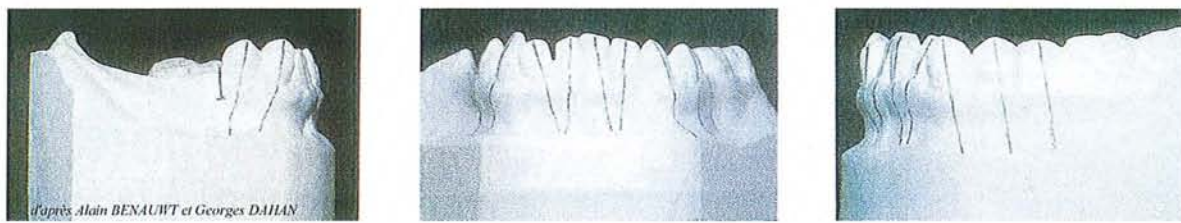Les indications d'ancrage orthodontique à partir d'implants prothétiques sont les suivantes (MOUGIN, 2003, 54 ; RENOARD et coll., 1997, 68) :

- ✓ Correction d'une dysharmonie dento-maxillaire dans le cas d'absence de piliers dents postérieurs.
- ✓ Redressement et intrusion de molaires versées (PARK et coll., 2002, 59).
- ✓ Mésialisation de troisième molaire mandibulaire en l'absence de la première et deuxième molaire mandibulaire.
- ✓ Mise en place de dents incluses (POULMAIRE ET TAROT, 1989, 65).
- ✓ Rétraction du bloc incisivo-canin maxillaire.

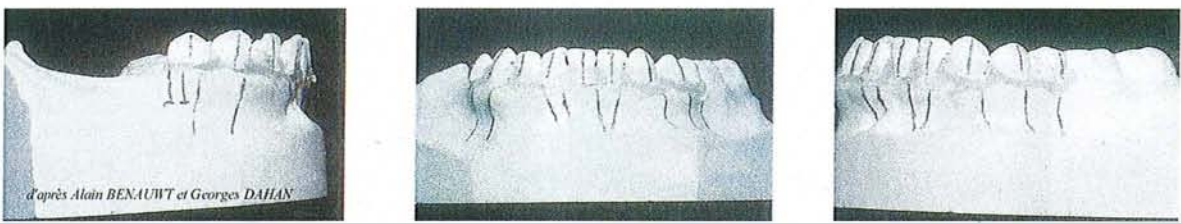
5.3.2 Le placement de l'implant avant la phase d'orthodontie

L'utilisation d'implants, qui ont double utilité : système d'ancrage orthodontique dans un premier temps et secondairement comme support de restaurations prothétiques, pose comme principal problème l'optimisation de leur emplacement (BENAUWT, 1998, 8).

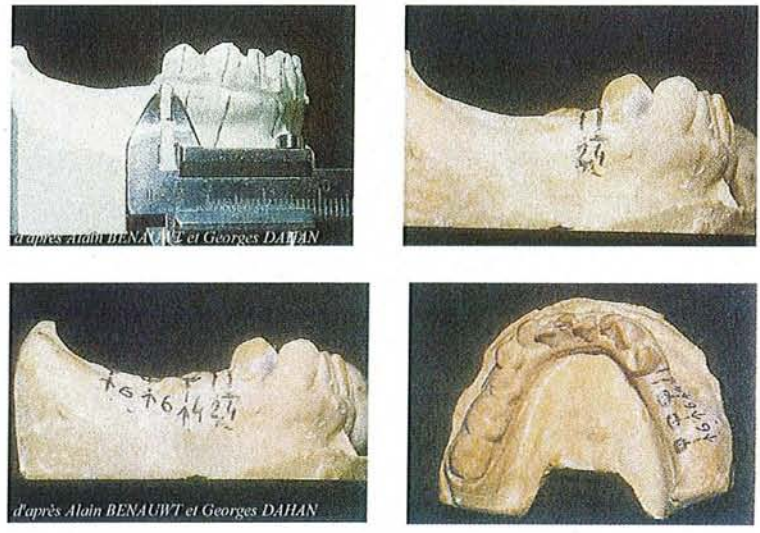
En effet, la mise en place de ceux-ci avant la préparation préprothétique des arcades dentaires nécessite la réalisation d'un guide chirurgical anticipant les mouvements dentaires (BENAUWT, 1998, 8).



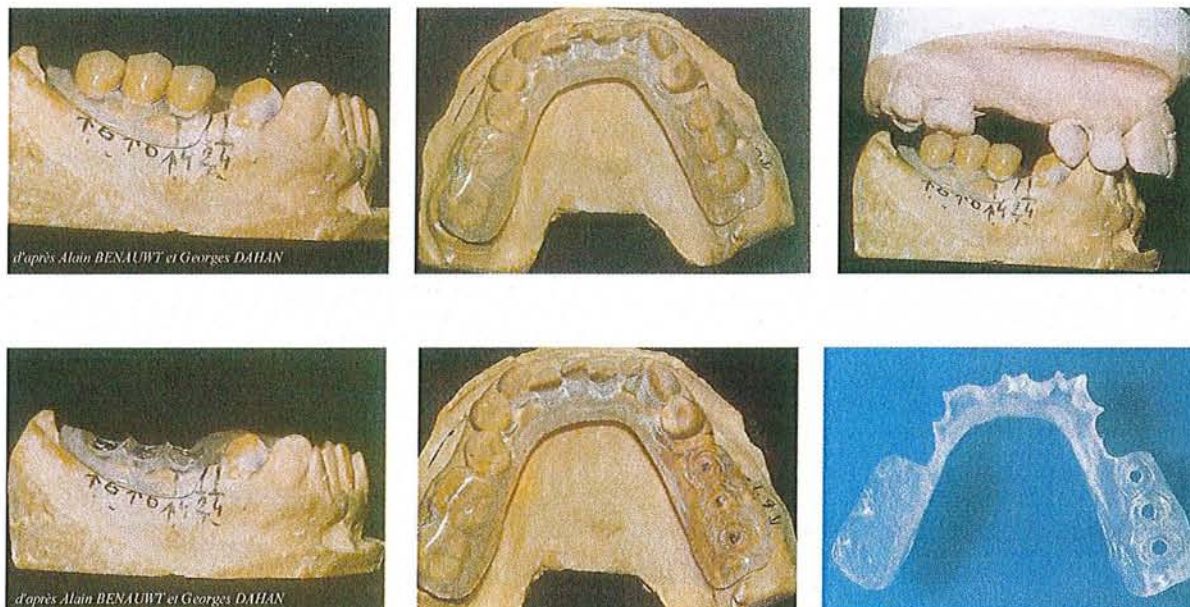
La réalisation du set-up orthodontique comprenant l'alignement et l'occlusion souhaitée en fin de traitement (corrélation avec la maquette de la restauration définitive) permet de déterminer le déplacement dentaire au voisinage du site implantaire.



Ces mesures sont à reporter sur un double des moulages initiaux et fixe la position des dents après traitement : l'emplacement des implants peut enfin être déterminé par rapport à ces mesures.

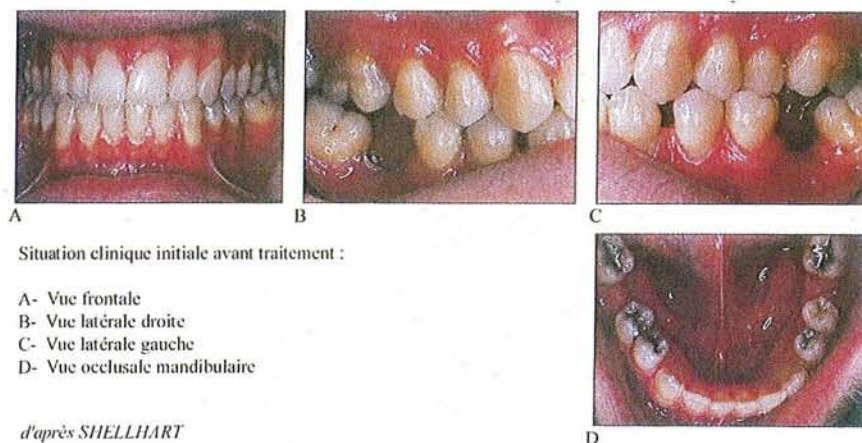


La réalisation du guide chirurgical pour le placement de l'implant peut être entreprise : l'optimisation de sa position et de son angulation est fonction de l'examen dentascan réalisé avec le guide radiologique correspondant (KOYANAGI, 2002, 46)



5.3.3 Application clinique

Description d'un cas clinique de redressement molaire mandibulaire à l'aide d'un ancrage implantaire bilatéral d'après SHELLHART (1996, 77)



Situation clinique initiale avant traitement :

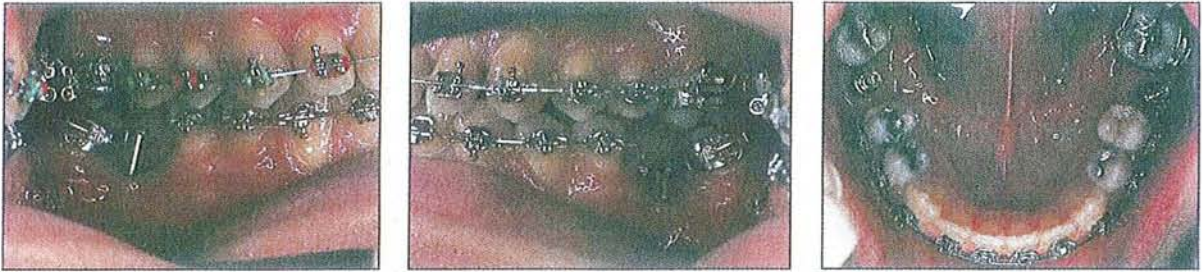
- A- Vue frontale
- B- Vue latérale droite
- C- Vue latérale gauche
- D- Vue oclusale mandibulaire

d'après SHELLHART

Patient de 25 ans ayant perdu ses deux premières molaires mandibulaires.

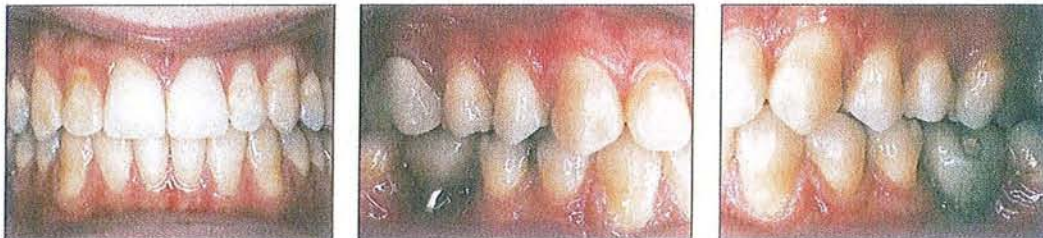Rapport squelettiques de classe I avec des relations verticales normales et une angulation incisive correcte.

Les désordres bucco-dentaires étant limités, le plan de traitement est le suivant :



A B C
Vues pendant le redressement orthodontique : A- Vue latérale droite B- Vue latérale gauche
d'après SHELLHART C- Vue occlusale mandibulaire

- ✓ Remplacement des premières molaires par une solution implanto-portée.
- ✓ Nivellement de l'arcade maxillaire qui présente une asymétrie transversale.
- ✓ Redressement des deuxièmes molaires inférieures en utilisant comme ancrage les futurs piliers implanto-prothétiques.



A B C
Situation clinique après traitement orthodontique et prothétique
A- Vue frontale
B- Vue latérale droite
C- Vue latérale gauche
D- Vue occlusale mandibulaire
D
d'après SHELLHART

6 Illustration par un cas clinique orthodontique et prothétique

Le cas clinique suivant a été réalisé conjointement par les Dr J. SCHOUVER et G. BAUDOIN.

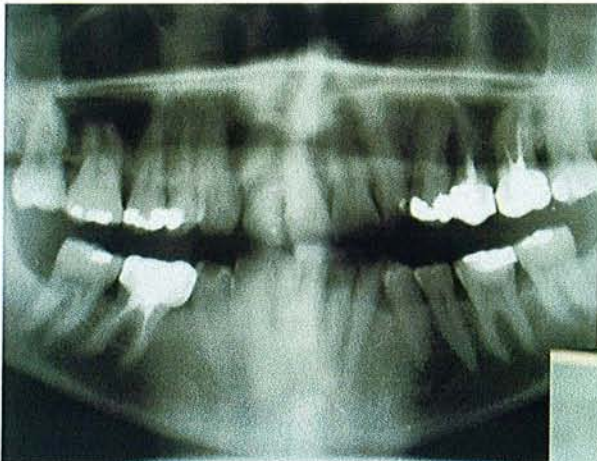6.1 Examen clinique et radiologique



Anamnèse : Patient âgé de 49 ans,
Stress dû à son activité professionnelle,
Céphalées et torticolis,
Problèmes d'élocution.

Examen de profil : Prognathie marquée,
Hauteur faciale inférieure diminuée,
Ligne esthétique de STEINER verticale
(ligne joignant le pogonion cutané au point médian du profil inférieur du nez).

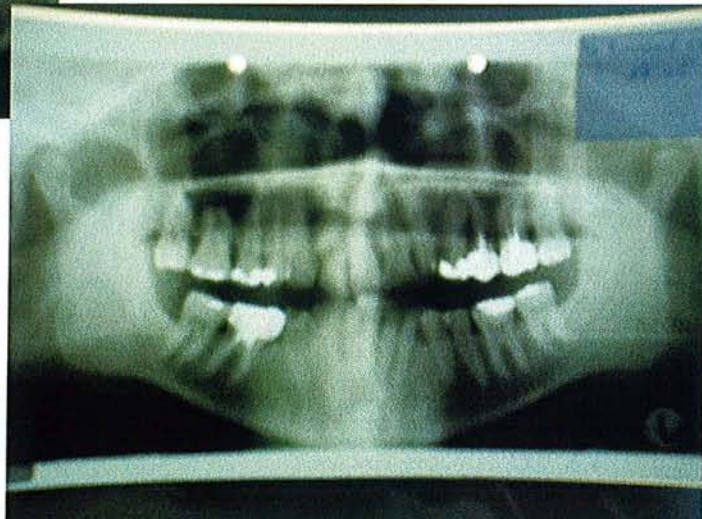
Bilan radiologique : Extractions anciennes et non compensées de 23, 33 et 45,



Occlusion déséquilibrée à gauche,

Parodontite chronique modérée,

Anciennes obturations, avec traitements endodontiques et prothèses unitaires sur les dents postérieures.



Examen clinique : Supracluse incisive profonde

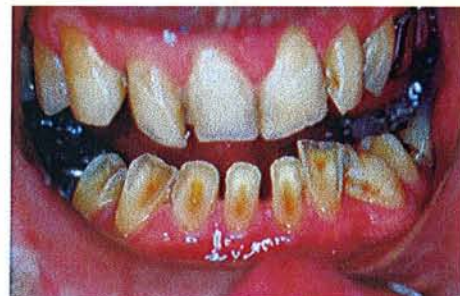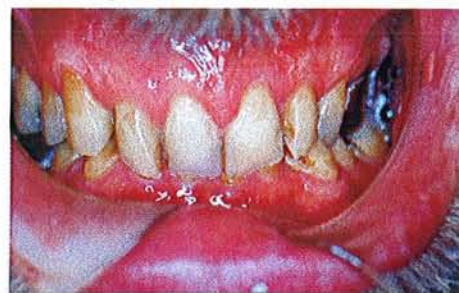Diminution de la dimension verticale d'occlusion,

Bruxisme conscient diurne et nocturne,

Contacts prématurés et interférences non travaillantes,

Version des incisives supérieures à gauche,

Version égale des incisives inférieures,



Ce qui permet une correspondance des médianes incisives mais celle-ci est déviée à gauche.

6.2 Le plan de traitement

Le patient est orienté vers un traitement global associant une préparation parodontale et une préparation endodontique de 24, 25, 26 et 46, 42, 41, 31, 32 avec une correction orthodontique de la supracluse, ouverture des espaces au niveau de 23 et 33, en vue d'une réhabilitation prothétique finale.

✓ La phase orthodontique de correction à pour objectifs :

La correction de la supracluse incisive par ingression et vestibulo-version des dents antérieures maxillaire,

L'ouverture des espaces au niveau de 23 et 33,

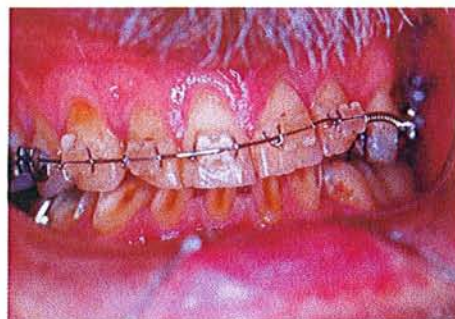L'alignement du plan d'occlusion inférieur et vestibulo-version des incisives mandibulaires.

✓ La phase prothétique correspond à une reconstruction prothétique de type unitaire PROCERA sur dents vivantes et la réalisation de deux bridges de trois éléments dans le but de remplacer les canines absentes : 22, 23, 24 et 32, 33, 34.

6.3 La phase orthodontique

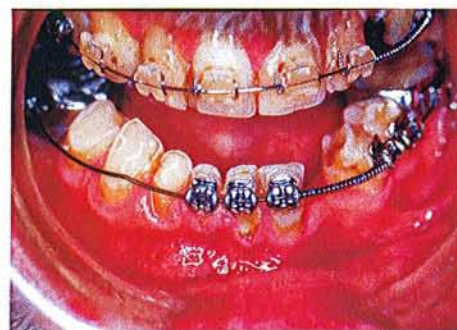Phase 1 :

La première phase du traitement orthodontique correspond à une levée du verrou incisif et de la correction de la supraclusion incisive.

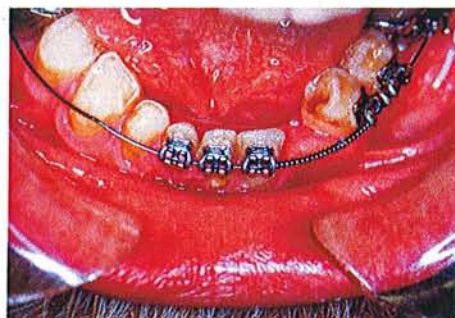
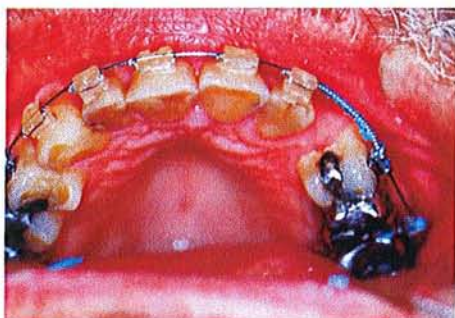
Phase 2 :

La deuxième phase orthodontique permet l'ouverture et la gestion des espaces de 23 et 33.

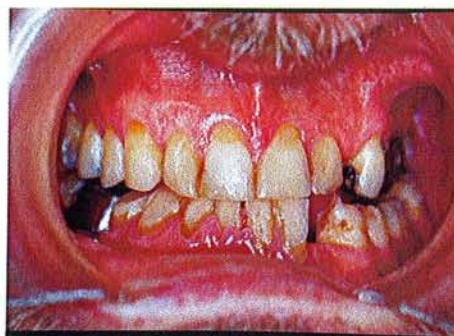
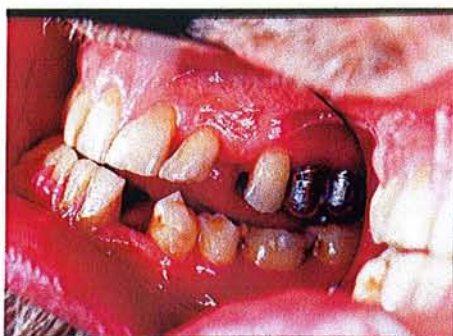
Noter ci-dessous l'alignement des arcades avec gain d'espace destiné au volume prothétique des canines du côté gauche.



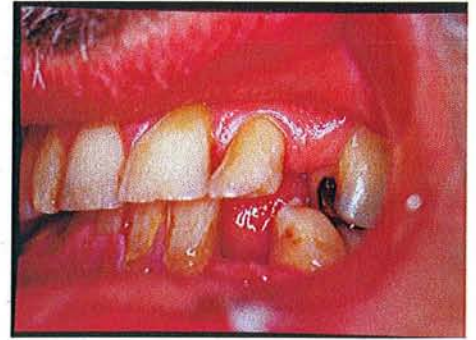6.4 La phase de réévaluation post-orthodontique

Le traitement orthodontique a permis ici de corriger la supraclusion incisive et la suppression des interférences notamment en propulsion (jusqu'au bout à bout incisif) par le rétablissement d'un guidage antérieur.



Noter le rapport en occlusion du secteur latéral gauche suffisant pour les éléments prothétiques intermédiaires.

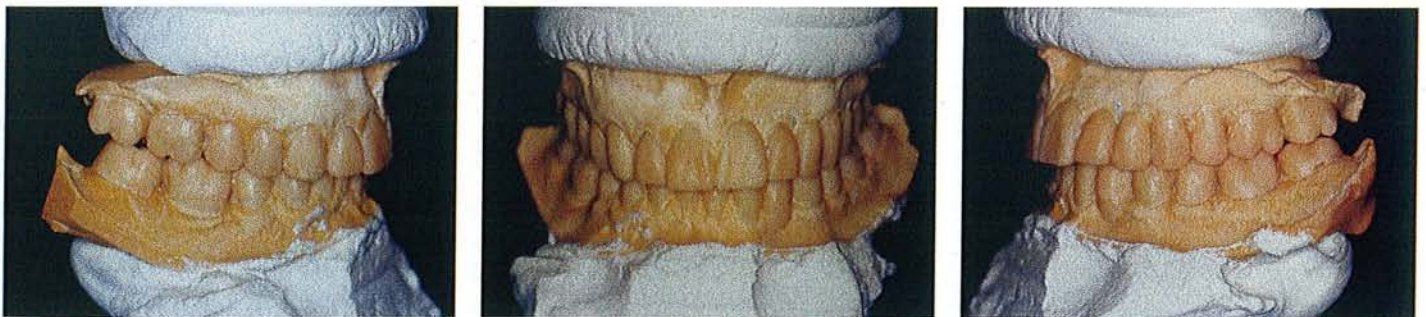Le déplacement orthodontique réalisé ici est un traitement de compromis de part le refus initial du patient de toute intervention chirurgicale orthognathique : il a été choisi de ne pas corriger le décalage sagittal du secteur gauche (classe III et mésioposition prémolaire et molaire inférieure gauche) et de ne pas faire correspondre les médianes incisives.



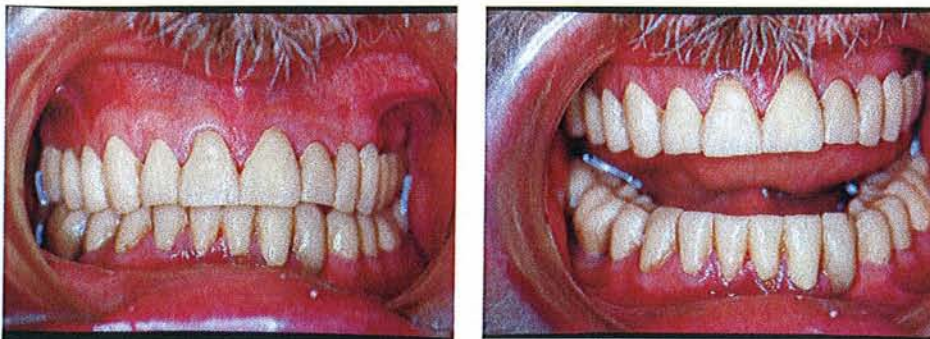
La disparition des céphalées au bout de 10 jours de traitement a permis de justifier ce choix thérapeutique mais il a été décidé également de réaliser une gouttière occlusale à la fin du traitement pour soulager le contexte articulaire et de protéger la restauration prothétique du bruxisme par le port nocturne de celle-ci.

6.5 La réalisation des prothèses transitoires

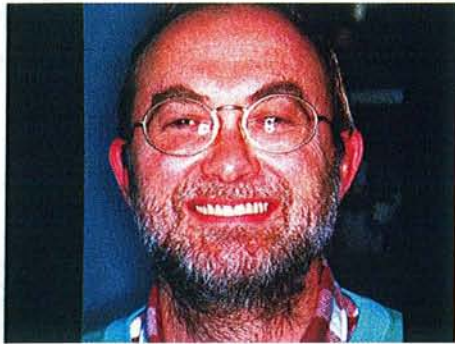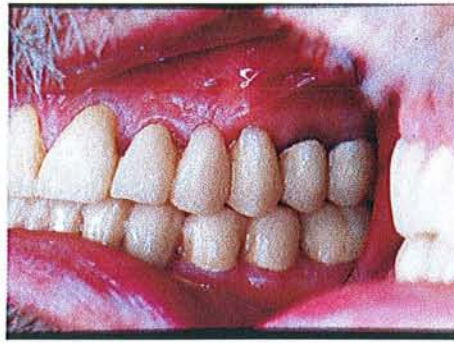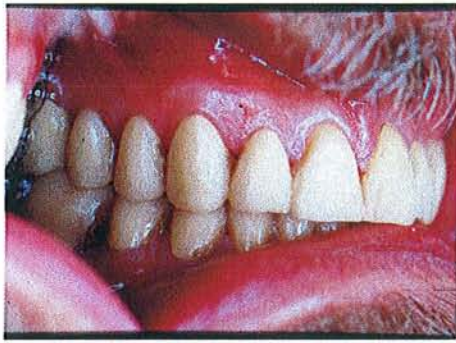Le projet prothétique peut être alors réalisé sous la forme d'une maquette en cire ajoutée : le Wax-up permet de rétablir un plan d'occlusion (représenté ici par les courbes de Spee à droite et à gauche).



La validation du projet thérapeutique ne peut être approuvé que par les prothèses transitoires.



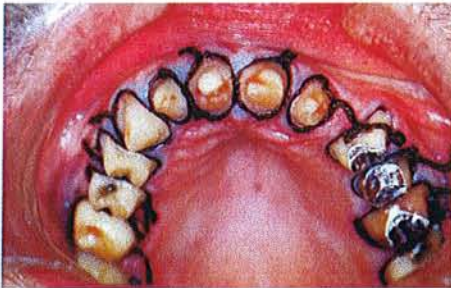Il s'agit de l'étape la plus importante durant laquelle les critères de reconstructions peuvent être confrontés aux capacités adaptatives du patient.



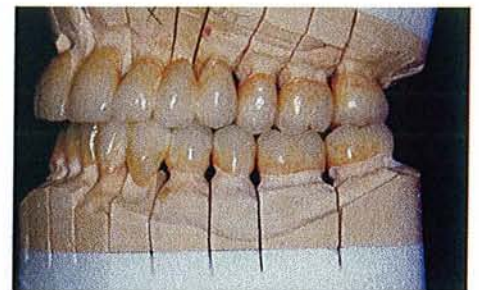
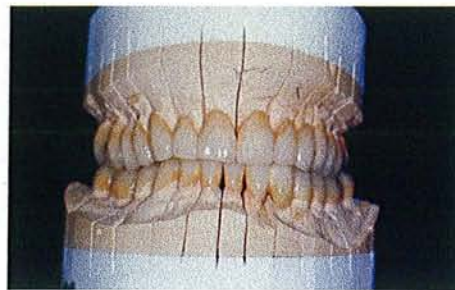
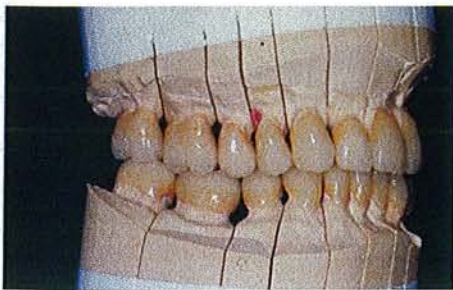La situation clinique ainsi restaurée doit être éprouvée tant au niveau fonctionnel sur une durée minimale de six mois...

... Qu'au niveau de l'esthétique du visage et du sourire du patient.

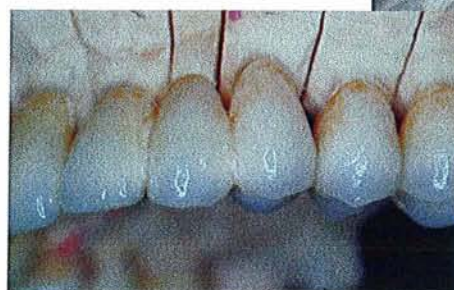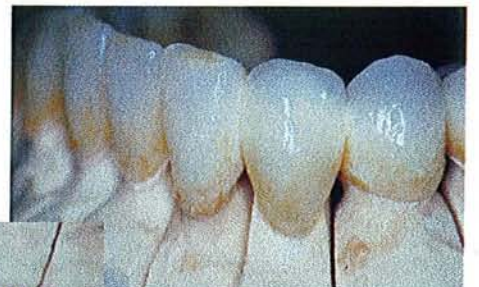6.6 La phase prothétique définitive

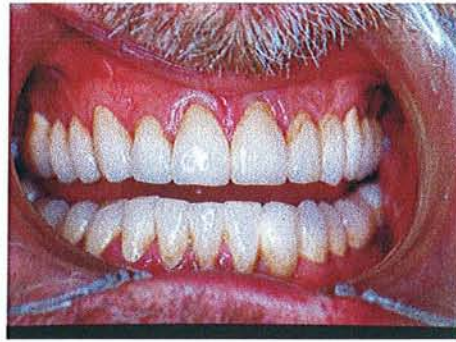
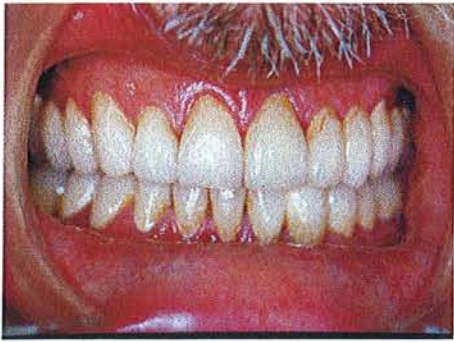
Ci-contre l'éviction gingivale par la technique du double fil afin de permettre la visibilité des limites cervicales.

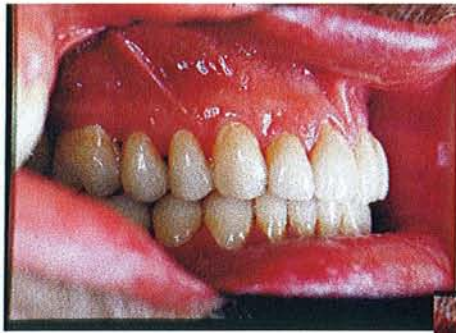


Réalisation des couronnes PROCERA au laboratoire : la restauration prothétique sur dents vivantes a fait préférer un choix unitaire hormis pour les bridges 22, 23, 24 et 32, 33, 34 (vue ci-contre à droite)



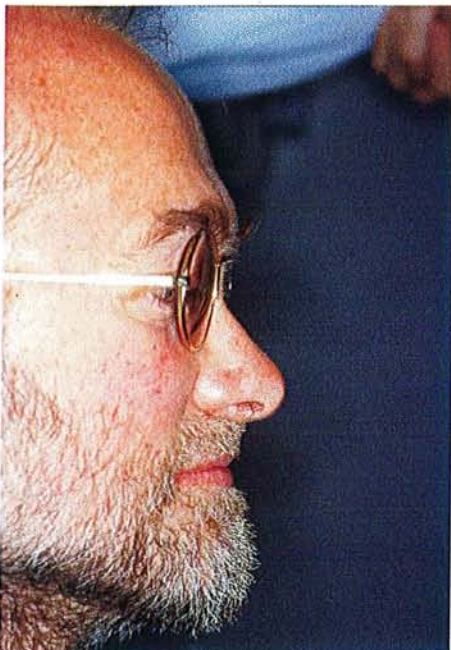
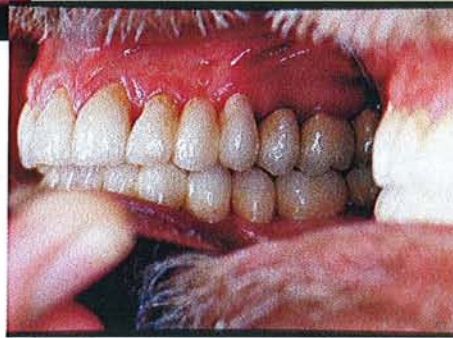
Mise en bouche des éléments prothétiques avec au final le concept occlusal suivant :



Protection canine à droite avec un rapport canin de classe II

Fonction de groupe à gauche avec un rapport de type classe III canine



On note enfin une répercussion sur le profil non négligeable :

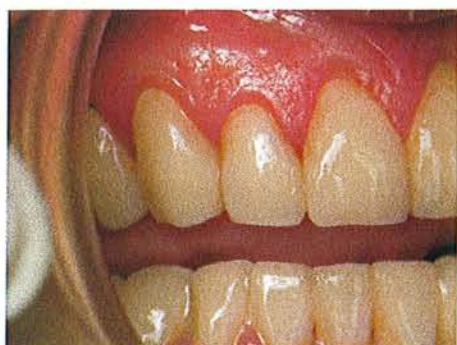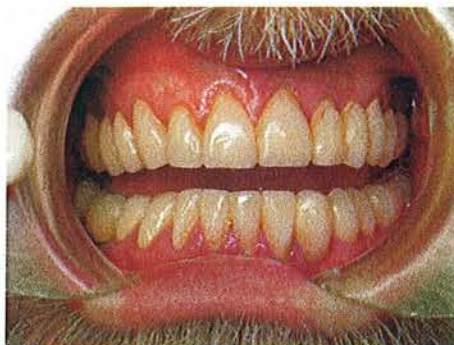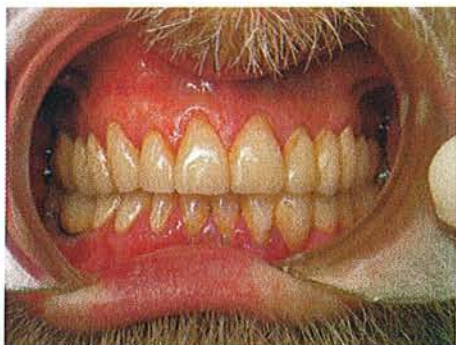Une prognathie moins marquée,

Un angle naso-labial plus ouvert,

Une dimension verticale de l'étage inférieur légèrement augmentée,

Un soutien labial correct.

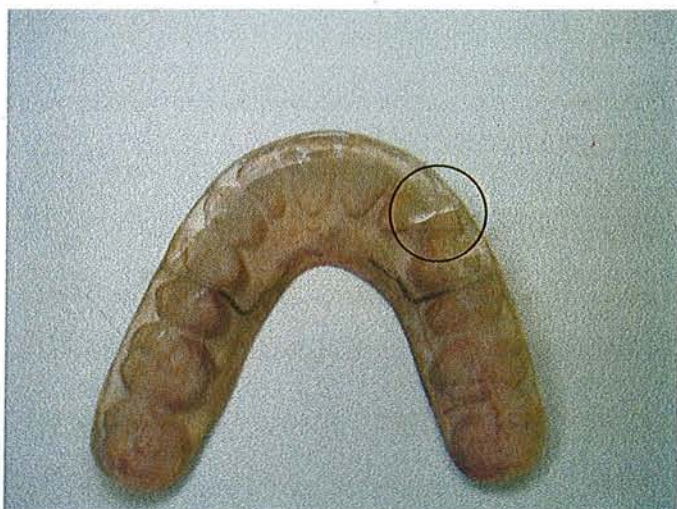6.7 Le contrôle de la situation clinique à trois ans



On relève au bout de trois ans une stabilité des éléments prothétiques et des tissus parodontaux et notamment des papilles interdentaires (ci-contre).

Le patient est pleinement satisfait du résultat esthétique et de l'absence des maux de tête récurrents qu'il a subit pendant des années avant de prendre la décision d'entreprendre ce traitement.

Cependant on note également une poursuite du phénomène de bruxisme avec d'importantes surfaces d'usure observées sur la gouttière occlusale.



7 Bilan et perspectives de l'orthodontie préprothétique

Les traitements d'orthodontie, qui intègrent les aspects mécaniques, esthétiques et psychologiques accompagnant le patient adulte, s'orientent vers une orthodontie spécifique de celui-ci : les difficultés du pronostic et les objectifs du traitement sont différents de ceux rencontrés chez l'adolescent.

La gamme des techniques thérapeutiques plus étendue, l'exigence esthétique pour l'appareil, le souci constant de l'état du parodonte et le contexte psychologique font également la spécificité du traitement de l'adulte (PHILIPPE J, 1997, 61).

L'orthodontie de l'adulte est une discipline en plein essor de part :

- ✓ L'utilisation des implants orthodontiques apportant une nouvelle dimension grâce à l'ancrage formidable qu'ils permettent dans des situations cliniques particulières (ASSOR, 2000, 3).
- ✓ La maîtrise des techniques invisibles permettant de faire accepter un traitement dont les refus étaient principalement d'ordre esthétique (ASSOR, 2000, 3).
- ✓ Les progrès de la combinaison parodontie-orthodontie (DE ECHAVE KRUTWIG, 2002, 30).

L'orthodontie pré-prothétique bénéficie pleinement de ces innovations : cette dernière fait partie de l'arsenal thérapeutique des traitements pluridisciplinaires où elle joue un rôle éminemment central.

En effet, la préparation orthodontique de ces traitements ne doit pas être perçue comme un degré de complexité supplémentaire (DECKER et MESNAY, 1993, 29), mais au contraire comme un moyen de simplification et de stabilité du traitement : l'omnipraticien est en effet de plus en plus soucieux d'occlusion, de santé paradontale et de stabilité selon ASSOR (2000, 3), et il n'hésite plus à faire appel à l'orthodontiste (au même titre que le parodontologiste).

Le patient lui-même, par souci esthétique, en fera également la demande, notamment grâce à la démocratisation des thérapeutiques de l'adulte : les techniques linguales dont la difficulté de mise en œuvre par le praticien représentait leur plus grand inconvénient, sont de plus en plus sollicitées.

L'orthodontie préprothétique dans de nombreux cas, a fait place à une orthodontie pré-implantaire dans laquelle l'utilisation d'implants a rendu possible des traitements irréalisables, il y a quelque années (ASSOR, 2000, 3).

L'utilisation des implants permet de faire bénéficier à l'orthodontie du contrôle de l'ancrage qui lui faisait souvent défaut dans les situations cliniques chez l'adulte (ancrage naturel absent ou réduit) : les protocoles associant implants et orthodontie, sont de plus en plus nombreux avec une utilisation, soit d'implants dont la durée est limitée au traitement orthodontique; soit des implants destinés à la réhabilitation implanto-portée.

Le recours à ces implants permet également d'améliorer le pronostic des thérapeutiques globales.

L'orthodontie préprothétique repousse de plus en plus les limites des traitements prothétique chez l'adulte avec des indications de plus en plus larges et des résultats esthétiques et fonctionnels tout aussi probants : ces limites ne sont plus d'ordre technique mais concernent l'implication du patient en terme de moyens financiers et de temps.

✓ La durée des thérapeutiques pluridisciplinaires globales associant l'orthodontie préprothétique :

Les traitements de réhabilitation globale sont d'une durée relativement longue de part le cumul des thérapeutiques mises en œuvre et où seules des indications correctement posées et une planification rigoureuse peuvent en limiter certains effets.

Cependant lorsque l'on cumule un traitement orthodontique compris entre quelques semaines et 30 mois (DECKER et MESNAY, 1993, 29), une temporisation post-implantaire (6 à 9 mois supplémentaires) et la durée nécessaire au traitement prothétique, cela représente pour le patient une motivation certaine afin de mener à but son traitement.

✓ L'investissement financier :

L'investissement financier est à mettre en relation avec le bénéfice apporté au patient par le traitement : le bénéfice esthétique est indéniable et la longévité des réhabilitations (avec une maintenance régulière) qui est déjà améliorée dans les traitements prothétiques classiques, est encore supérieure dans les réhabilitations implanto-portées. Il ne faut pas négliger également le confort apporté par ces reconstructions.

Ces thérapeutiques ne sont certes pas à portée de tous nos patients mais lorsque cela est réalisable financièrement, la qualité de vie qui en résulte doit elle être tributaire de ces considérations?

Et si la motivation est purement esthétique, il serait intéressant d'être également familiarisé avec le rapport bénéfice/coût des autres types d'interventions de chirurgie plastique et diverses techniques de rajeunissement pratiquées à ce jour.

8 CONCLUSION

A travers les objectifs d'aide à la prothèse que nous avons développé et les résultats que peut apporter l'orthodontie préprothétique en terme d'esthétique, de confort et de pérennité dans le temps ; cette dernière doit faire partie intégrante des plans de traitement actuels.

Et ce, afin de satisfaire aux demandes d'une patientèle de plus en plus exigeante (l'apparence et le paraître beau devenant des biens de consommation) mais aussi pour se prémunir des échecs thérapeutiques engageants notre responsabilité professionnelle. Pour mémoire, celle-ci est fixée à une décennie, correspondant à peu près à la durée d'usage d'une couronne dentaire unitaire : alors quand est-il des restaurations plurales réalisées dans de mauvaises conditions ?

Dans ces cas cliniques, l'orthodontie préprothétique se rapproche plus de l'obligation de moyen si la préservation des dents est une priorité pour le patient.

La démarche clinique pluridisciplinaire et la synergie que peuvent apporter les compétences de plusieurs praticiens sont au service du patient, afin que celui-ci retrouve un sourire harmonieux et de belles dents. Les préparations orthodontiques devraient à juste titre être largement plus répandues chez les omnipraticiens, tant celles-ci peuvent solutionner des rapports dentaires défavorables, des problèmes parodontaux, mais aussi de gestion des espaces péri-implantaires : il s'agit de transformer des cas complexes en des cas simples.

Il appartient donc à chacun de bien prendre en considérations les besoins et les attentes des patients afin de les orienter au mieux : l'orthodontie ayant largement ouvert la porte aux traitements des patients adultes, il faut intégrer que cette discipline prend en charge les patients de 7 à 77 ans (pouvant couvrir toute une vie c'est-à-dire bien plus que les thérapeutiques implantaires, parodontales et/ou prothétiques).

<i>Figure 1 : Le Concept d'Aide au Plan de Traitement C.A.P.T.</i>	6
<i>Figure 2: Les sites de palpation musculaire.</i>	9
<i>Figure 3 : Repérage clinique du glissement de la position OIM vers la position RC.</i>	12
<i>Figure 4 : Influence des déterminants de l'occlusion.</i>	13
<i>Figure 5 : Le seuil de tolérance des dysharmonies occlusales.</i>	14
<i>Figure 6 : Règle des trois tiers.</i>	14
<i>Figure 7 : L'arc facial.</i>	16
<i>Figure 8 : Schéma récapitulatif des structures maxillaires.</i>	18
<i>Figure 9 : L'analyse de STEINER.</i>	19
<i>Figure 10 : Tracé des points, plans et lignes de l'analyse de TWEED.</i>	19
<i>Figure 11 : Tracé des points, plans et lignes pour l'analyse de SASSOUNI.</i>	20
<i>Figure 12 : L'analyse statistique de RICKETTS.</i>	20
<i>Figure 13 : Reconstitution Dentscan.</i>	21
<i>Figure 14 : Céphalométrie tridimensionnelle.</i>	21
<i>Figure 15 : La dimension verticale sur articulateur</i>	23
<i>Figure 16 : Les critères de modification de la dimension verticale d'occlusion.</i>	23
<i>Figure 17 et 18 : B.O.P.A. Broadrick Occlusal Plane Analyser.</i>	24
<i>Figure 19 : Evaluation de la symétrie faciale et dentaire.</i>	26
<i>Figure 20 : Ligne du sourire.</i>	26
<i>Figure 21 : Convergence des axes dentaires.</i>	27
<i>Figure 22 : Options prothétiques conventionnelles.</i>	27
<i>Figure 23 : Croisillon de ROBIN.</i>	28
<i>Figure 24 : Théorie de ROY.</i>	28
<i>Figure 25 : Rétention primaire et rétention secondaire des bridge curvilignes.</i>	29
<i>Figure 26 : Rapport couronne/Racine</i>	29
<i>Figure 27 et 28 : Surface radiculaire moyenne.</i>	30
<i>Figure 29 : Valeurs guides d'ancrage.</i>	31
<i>Figure 30 : Bridge vissé amovo-inamovible.</i>	33
<i>Figure 31 : Arbre décisionnel. 1^{ème} partie</i>	34
<i>Figure 32 : Choix de la position de référence</i>	36
<i>Figure 33 : Le plan d'occlusion.</i>	37
<i>Figure 34 : Tableau récapitulatif des options associant orthodontie et prothèse.</i>	42
<i>Figure 35 : Arbre décisionnel. 2^{ème} partie</i>	43
<i>Figure 36 : Répercussion faciale d'un collapsus labial</i>	46

<i>Figure 37 : Prédilection au développement des poches sous orbitaires.....</i>	47
<i>Figure 38 : Schéma anatomique du parodonte.....</i>	49
<i>Figure 39 : Cycle A.R.I.F.....</i>	49
<i>Figure 40 : Les postulats de KOCH.</i>	50
<i>Figure 41 : Modifications histologiques au niveau d'une zone de compression.</i>	52
<i>Figure 42 : Notion de centre de résistance.</i>	54
<i>Figure 43 : Modification de la position du centre de résistance.</i>	54
<i>Figure 44 : L'effet cornet de glace.</i>	55
<i>Figure 45 : Les stades de résorption radiculaire.</i>	56
<i>Figure 46 : Les indications de l'égression radiculaire forcée.</i>	64
<i>Figure 47 : Les répercussions d'un édentement molaire non compensé.....</i>	67
<i>Figure 48 : L'axe d'insertion prothétique et axes dentaires</i>	67
<i>Figure 49 : Le déplacement apical molaire.</i>	68
<i>Figure 50 : Le redressement d'une deuxième molaire mandibulaire.</i>	69
<i>Figure 51 : L'importance de la longueur du bras de levier.</i>	69
<i>Figure 52 : Le rapport cuspidé-fosse.....</i>	77
<i>Figure 53 : Le guidage antérieur.....</i>	78
<i>Figure 54 : Les espaces péri-implantaires maxillaires et mandibulaires.</i>	82
<i>Figure 55 : Les sites d'insertions maxillaires des implants orthodontiques</i>	83
<i>Figure 56 : Les sites d'insertions mandibulaires des implants orthodontiques</i>	84

1. AALAM A., OLSBURGH S., BUNASHI A.
Eruption forcée et développement du site implantaire : une réponse ostéophysologique.
Info. Dent., 2004 ; 86(28) : 1807-1811
2. ADAMS C.P.
Appareils orthodontiques amovibles : étude et construction 2e éd.
Paris : Masson, 1973.-215p.
3. ASSOR J.Y.
Orthodontie pré-prothétique : bilan et perspectives.
Info. Dent., 2000 ; 82 (31) : 2367-2373
4. BARTHELEMI S., MOREAU A.
Séquences orthodontiques préprothétiques : applications cliniques.
Cah. Proth., 2002 ; 120 : 37-51
5. BASSIGNY F., CANAL P.
Manuel d'orthopédie dento-faciale 2e éd.
Paris : Masson, 1991.-218p
6. BEHRENTS Rolf G., trad. par BAUER F.
Regard sur le visage adulte.
Orthod. Fr., 1997; 68 (1) : 35-40
7. BENUWT A., DAHAN G.
Préparation orthodontique à la mise en place d'un implant unitaire antérieur. Utilité des ressorts accessoires.
Info. Dent., 1998 ; 80(7) : 445-447
8. BENUWT A.
Edentement postérieur multiple : comment placer les implants servant à la fois à l'orthodontie et à la prothèse.
Info. Dent., 1998 ; 80(26) : 1867-1870
9. BENOIT R., LOREILLE J.P.
Possibilités et limites des traitements orthodontiques de l'adulte.
Rev. Odontostomatol., 1986 ; 15(4) : 267-275
10. BENOIT R.
Résorptions radiculaires en orthodontie : prévention – traitement.
Réal. Clin., 1997 ; 8(3) : 325-340
11. BERGLUNDH T., MARINELLO C.P., LINDHE J.
Periodontal tissue reactions to orthodontic extrusion. An experimental study in the dog.
J. Clin. Periodontol., 1991 ; 18(5) : 330-336.
12. BERTHET C.
L'orthodontie préprothétique.-156p.
TH. : Chir. Dent. : PARIS 7 : 1989
13. BEUMER J., LEWIS S.G.
La Prothèse sur implants de Branemark : protocole clinique et technique de laboratoire.
Paris : CdP, 1991.-250p.
14. BEZZINA S., ORTHLIEB J.D., LAURENT M., GIRAUDEAU A.
Application clinique d'un plan de traitement prothétique rationnel
Info. Dent., 2001 ; 83 (23) : 1715-1725
15. BOURDIOL M., CHAMBAS C., BOURDIOL P.
Place de l'orthodontie dans la conduite d'un traitement interdisciplinaire chez l'adulte.
Orthod. Fr., 1983 ; 54(1) : 1-147

16. BOURASSA M.
Dentisterie comportementale : manuel de psychologie appliquée en médecine dentaire.
Montréal : Méridien, 1998.-418p.
17. BRANEMARK P.I., ZARB G.A.
Tissue-integrated prostheses. Osseointegration in clinical dentistry.
Chicago : Quintessence, 1985.-352p.
18. BUNNI J.
Préparation orthodontique préprothétique et fixtures de Branemark.
Cah. Proth., 1991 ; 75 : 60-68
19. CANAL P., CHABRE C.
Agénésie des incisives latérales supérieures : quel traitement ?
Orthod. Fr., 1987 ; 58(2) : 791-794
20. CAVEZIAN R., PASQUET G., BEL G.
Imagerie dento-maxillaire, 2e éd.
Paris : Masson, 2001.-298p.
21. CHATEAU M.
Orthopédie dento-faciale. ** Clinique : diagnostic et traitement.
Paris : J. Prêlat, 1975.-556p.
22. CHICHE G., PINAULT G.
Esthétique et restauration des dents antérieures.
Paris : CdP, 1995.-202p.
23. CRETOT M.
Modifications dento-céphalométriques spontanées après le stade adulte jeune.
Orthod. Fr., 1997 ; 68 (1) : 41-56
24. CANAL P., DANGUY M., DANGUY C., TRIN Y.
Apport de l'orthodontie dans le traitement prothétique.
Congrès de l'Association Dentaire Française, Paris, Palais des congrès, 2003 / Association Dentaire Française
Paris : ADF, 2003 (Quintessence du congrès)
25. DANAN M., FONTANEL F.
Thérapeutiques pluridisciplinaires : gestion du traitement.
Orthod. Fr., 1997 ; 68 (1) : 145-150
26. DAVARPANAH M.
Manuel d'implantologie clinique.
Rueil-Malmaison : CdP, 1999.-338p.
27. DAWSON P.E.
Les Problèmes de l'occlusion clinique : évaluation, diagnostic et traitement 2e éd.
Paris : CdP, 1992.-645p.
28. DEBLOCK L, PETITPAS L.
La technique de Burstone : des forces et des pressions éminemment légères.
Orthod. Fr., 1997 ; 68(1) : 253-264
29. DECKER A., MESNAY W.
Les traitements orthodontiques préprothétiques.
Réal. Clin., 1993 ; 4 (2) : 235-248
30. DE ECHAVE KRUTWIG M., ARGOTE ILARDIA I.
Le traitement orthodontique chez les patients adultes. A propos d'un cas.
Rev. Orthop. Dento Fac., 2002 ; 36(4): 467-480

46. KOYANAGI K.
Development and clinical application of a surgical guide for optimal implant placement.
J. Prosthet. Dent., 2002 ; 88(5) : 548-552.
47. KOZLOVSKY A., TAL H., LIEBERMAN M.
Forced eruption combined with gingival fiberotomy. A technique for clinical crown lengthening.
J. Clin. Periodontol., 1988 ; 15(9) : 534-538.
48. LACOSTE C.
Orthodontie pré prothétique mineure : utilisation en prothèse conjointe.-140p.
TH : Chir. Dent. : Bordeaux 2 : 1998
49. LOREILLE J.P.
L'orthodontie preprothetique: indication et classification.
Rev. Orthop. Dento-Fac., 1980 ; 14(4) : 399-409
50. MARCOTTE M.R.
Biomécanique en orthodontie.
Paris : CdP, 1995.-178p.
51. MIGAULT O., FILLION D.
L'orthodontie linguale aujourd'hui.
Réal. Clin., 1997 ; 8(3) : 313-318
52. MELSEN B., trad. par FONTENELLE A.
Place de l'orthodontie dans les traitements interdisciplinaires.
Orthod. Fr., 1997 ; 68 (1) : 121-138
53. MELSEN B., FIORELLI G., BERGAMINI A.
Uprighting of lower molars.
J. Clin. Orthod., 1996 ; 30(11) : 640-645
54. MOUGIN A.D.
Implants dentaires et ancrage orthodontique.-86p.
TH. : chir.. Dent.: Nancy 1 : 2003
55. OGOLNIK R., VIGNON M., TAIEB F.
Prothèse fixée, principes et pratique.
Paris : Masson, 1993.-246p.
56. ORTHLIEB J.D.
Occlusodontie pratique.
Rueil-Malmaison : CdP, 2000.-213p.
57. ORTHLIEB J.D., BEZZINA S., PRECKEL E.B.
Le plan de traitement et les 8 critères occlusaux de reconstruction (OCTA).
Synergie proth., 2001 ; 3(2) : 87-97
58. ORTHLIEB J.D., REBIBO M., MANTOUT B.
La dimension verticale d'occlusion en prothèse fixée : critères de décision.
Cah. Proth., 2002 ; 120 : 67-79
59. PARK H.S., KYUNG H.M., SUNG J.H.
A simple method of molar uprighting with micro-implant anchorage.
J. Clin. Orthod., 2002 ; 36(10) : 592-596
60. PARRIEL S., GALLETTI C., GAUSSENS A.
Quelques actes orthodontiques dans l'exercice d'un omnipraticien.
Info. Dent., 2001 ; 83(26) : 2011-2014

61. PHILIPPE J.
Existe-t-il une technique pour l'adulte? Aspect mécanique, esthétique et psychologique.
Orthod. Fr., 1997 ; 68 (1): 237-242
62. PHILIPPE J., ALTOUNIAN G., CHABRE C.
L'orthodontie de l'adulte.
Vanves : S.I.D., 1989.-198p.
63. PHILIPPE J.
La récurrence et la contention post-orthodontiques.
Paris : S.I.D., 2000.-155p.
64. PONTORIERO R., CELENZA F., RICCI G.
Rapid extrusion with fiber resection: a combined orthodontic-periodontic treatment modality.
Int. J. Periodontics Restorative Dent., 1987 ; 7(5) : 30-43
65. POULMAIRE F., TAROT P.
Histoire de canines ou la séquence orthodontique.
Info. Dent., 1989 ; 71(26) : 2287-2294
66. RAKOSI T., JONAS I.
Orthopédie dentofaciale : diagnostic.
Paris : Flammarion, 1992.-272p.
67. RENAULT P., PIERRISNARD L.
Occlusion et prothèse fixée : démarche décisionnelle et principes du plan de traitement.
Cah. Proth., 2000 ; 112 : 63-82
68. RENOUEAU F., NGUYEN GAUFFRE M.A.
Implants et orthodontie.
Orthod. Fr., 1997; 68 (1) : 161-170
69. ROCHER P.
Optimisation du site implantaire. Eruption orthodontique forcée, résultat à 5 ans.
Info. Dent., 2003 ; 85(42) : 3299-3304
70. ROZENCWEIG G., ROZENCWEIG S.
Utilisation des implants et des dents ankylosées en orthodontie. Revue de la littérature.
J. Parodontol., 1989 ; 8(2) : 179-184
71. ROZENCWEIG D., ROZENCWEIG G., LAXENAIRE M.
Algies et dysfonctionnements de l'appareil manducateur : propositions diagnostiques et thérapeutiques.
Paris : CdP, 1994.-487p.
72. R.ZUCKERMAN G.
Bridge sur dents en malposition. Plan de traitement.
Clinic, 1996 ; 17 (9) : 499-504
73. SABRI R.
L'allongement coronaire par l'égression orthodontique. Principes et techniques.
J. Parodontol., 1989 ; 8(2) : 197-204
74. SANTINI A., BRUNEL-TROTEBAS S.
Augmentation tissulaire par égression orthodontique.
Info. Dent., 2003 ; 85(39) : 2927-2931
75. SCLAR A.G.
Soft tissue and esthetic considerations in implant therapy.
Chicago : Quintessence, 2003.-282p.

76. SEBAN A.

Manuel pratique d'implantologie: indications et principes thérapeutiques.
Paris: Ellipses-Marketing, 1999.-190p.

77. SHELLHART W.C., MOAWAD M., LAKE P.

Case report: implants as anchorage for molar uprighting and intrusion.
Angle Orthod., 1996 ; 66(3) : 169-172

78. SHELLHART W.C., OESTERLE L.J.

Uprighting molars without extrusion.
J. Am. Dent. Assoc. 1999 ; 130(3) : 381-385.

79. SHILLINGBURG H.T., HOBO S., WHITSETT L.D.

Bases fondamentales de prothèse fixée 3e éd.
Paris : CdP, 1998.-572p.

80. TENENBAUM H., BERCY P.

Parodontologie : du diagnostic à la pratique.
Paris ; Bruxelles : De Boeck, 1996.-289p.

81. TOUATI B.

Importance de la forme et de la position des couronnes céramo-métalliques dans la réussite esthétique.
Info. Dent., 1998 ; 80(26) : 1853-1857

82. TURLAY C.

Situations occlusales préprothétiques : pourquoi et comment intervenir?
Cah Proth., 2000 ; 112 : 7-23

83. VAISSIERE L.

Relation entre orthodontie et prothèse fixée : l'orthodontie préprothétique chez l'adulte.-104p.
TH. : Chir. Dent. : Montpellier 1 : 1998

84. VERCHERE L., VERCHERE M.

Dictionnaire odonto-stomatologie
Paris : Conseil international de la langue française, 2004.-523p.

85. WISKOTT A., SCHATZ J.P.

Orthodontie préprothétique: aspects techniques de la mécanothérapie.
Cah. Proth., 1991 ; 75: 90-101

86. WISKOTT A., SCHATZ J.P., BELSER U.

Orthodontie préprothétique. Bases théoriques.
Rev. Mens. Suisse Odonto-stomatol., 1988 ; 98(4) : 372-382

MAGNIN (Gilles). - L'orthodontie pré-prothétique : bilan et perspectives.
Nancy, 2005. - 99p. : ill. ; 30cm

Th. : Chir. Dent. : Nancy : 2005

Mots clés : Orthodontie
Implant dentaire
Prothèse dentaire
Malocclusion dentaire



MAGNIN (Gilles). - L'orthodontie pré-prothétique : bilan et perspectives.

Th. : Chir. Dent. : Nancy : 2005

L'orthodontie préprothétique est à l'heure actuelle en plein essor : l'élément le plus significatif est le nombre de patients adultes dans les salles d'attente des orthodontistes. Les raisons en sont multiples : la maîtrise des mouvements dentaires dans des situations de parodonte faible, les progrès des techniques invisibles chez l'adulte et l'apport de l'implantologie dans le contrôle de l'ancrage ont permis le développement de cette discipline.

Ce travail se propose alors de parcourir les critères de reconstruction prothétique ainsi que les objectifs de orthodontie préprothétique. Certaines indications de traitements orthodontiques y seront envisagées : les situations cliniques telles que les mésioversions molaires, l'effondrement occlusal, les agénésies des incisives latérales ou des lésions dentaires sous gingivales, peuvent trouver une solution prothétique simple par un traitement d'orthodontie préprothétique préalable. L'apport de l'implantologie aux traitements orthodontiques et prothétiques est un élément primordial des thérapeutiques actuelles : cet aspect sera également développé au cours de ce mémoire.

Un cas clinique associant un traitement orthodontique et une restauration prothétique globale de type PROCERA sera ensuite présenté et analysé.

En conclusion, le recours à l'orthodontie préprothétique doit être envisagé lors de l'établissement du diagnostic initial et discuté avec le patient, tant les avantages qu'il pourra recevoir du point de vue de la stabilité occlusale et parodontale, de l'esthétique et de la pérennité dans le temps, sont importants.

JURY

Monsieur J.P. LOUIS	Professeur des Universités	Président
Monsieur A. FONTAINE	Professeur 1 ^{er} Grade	Juge
<u>Monsieur J. SCHOUVER</u>	Maître de Conférence des Universités	Juge
Monsieur L. PETITPAS	Docteur en Chirurgie Dentaire	Juge

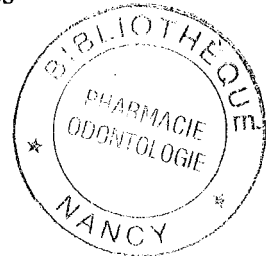
Adresse de l'auteur :

MAGNIN Gilles
54, rue Gabriel MOUILLERON
54000 NANCY

FACULTE DE CHIRURGIE DENTAIRE

Jury : Pr sident : J.P. LOUIS - Professeur des Universit s
Juges : A. FONTAINE – Professeur de 1^{er} Grade
J. SCHOUVER – Ma tre des Conf rences des Universit s
L. PETITPAS – Docteur en Chirurgie Dentaire

Th se pour obtenir le dipl me D'Etat de Docteur en Chirurgie Dentaire




pr sent e par : **Monsieur MAGNIN Gilles**

ne(e)   : **PONT-A-MOUSSON (Meurthe-et-Moselle) le 08 septembre 1978**

et ayant pour titre : **«L'orthodontie pr -proth tique : bilan et perspectives»**

Le Pr sident du jury,
Pr. J.P. LOUIS

Le Doyen,
de la Facult  de Chirurgie Dentaire

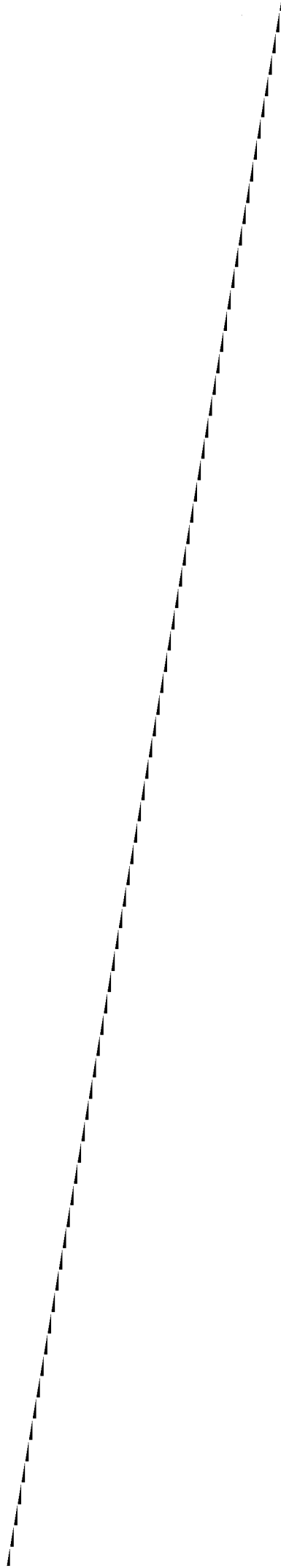


Autoris e   soutenir et imprimer la th se n  2108

NANCY, le 14 janvier 2005

Le Pr sident de l'Universit  Henri Poincar , Nancy-1





MAGNIN (Gilles). - L'orthodontie pré-prothétique : bilan et perspectives.
Nancy, 2005. - 99p. : ill. ; 30cm

Th. : Chir. Dent. : Nancy : 2005

Mots clés : Orthodontie
Implant dentaire
Prothèse dentaire
Malocclusion dentaire

MAGNIN (Gilles). - L'orthodontie pré-prothétique : bilan et perspectives.

Th. : Chir. Dent. : Nancy : 2005

L'orthodontie préprothétique est à l'heure actuelle en plein essor : l'élément le plus significatif est le nombre de patients adultes dans les salles d'attente des orthodontistes. Les raisons en sont multiples : la maîtrise des mouvements dentaires dans des situations de parodonte faible, les progrès des techniques invisibles chez l'adulte et l'apport de l'implantologie dans le contrôle de l'ancrage ont permis le développement de cette discipline.

Ce travail se propose alors de parcourir les critères de reconstruction prothétique ainsi que les objectifs de orthodontie préprothétique. Certaines indications de traitements orthodontiques y seront envisagées : les situations cliniques telles que les mésioversions molaires, l'effondrement occlusal, les agénésies des incisives latérales ou des lésions dentaires sous gingivales, peuvent trouver une solution prothétique simple par un traitement d'orthodontie préprothétique préalable. L'apport de l'implantologie aux traitements orthodontiques et prothétiques est un élément primordial des thérapeutiques actuelles : cet aspect sera également développé au cours de ce mémoire.

Un cas clinique associant un traitement orthodontique et une restauration prothétique globale de type PROCERA sera ensuite présenté et analysé.

En conclusion, le recours à l'orthodontie préprothétique doit être envisagé lors de l'établissement du diagnostic initial et discuté avec le patient, tant les avantages qu'il pourra recevoir du point de vue de la stabilité occlusale et parodontale, de l'esthétique et de la pérennité dans le temps, sont importants.

JURY

Monsieur J.P. LOUIS	Professeur des Universités	Président
Monsieur A. FONTAINE	Professeur 1 ^{er} Grade	Juge
<u>Monsieur J. SCHOUVER</u>	Maître de Conférence des Universités	Juge
Monsieur L. PETITPAS	Docteur en Chirurgie Dentaire	Juge

Adresse de l'auteur :

MAGNIN Gilles
54, rue Gabriel MOUILLERON
54000 NANCY