

UNIVERSITE CHEIKH ANTA DIOP DE DAKAR

★★★★★

FACULTE DE MEDECINE, DE PHARMACIE ET D'ODONTO-STOMATOLOGIE

★★★★★



ANNEE 2001

N° 23

***APPORT DE L'ORTHODONTIE DANS
LA REHABILITATION OCCLUSALE DE L'ADULTE***

THESE

POUR OBTENIR LE GRADE DE DOCTEUR EN CHIRURGIE DENTAIRE
(DIPLOME D'ETAT)

PRÉSENTÉE ET SOUTENUE PUBLIQUEMENT

LE 31 JUILLET 2001

PAR

Ndiaga FALL

Né le 17 Février 1971 à Dakar (SENEGAL)

JURY

PRÉSIDENT :	M. Ibrahima	BA	: Professeur
MEMBRES :	M. Seydou Boubakar	BADIANE	: Maître de Conférences Agrégé
	M. Pape Demba	DIALLO	: Maître de Conférences Agrégé
	M. Mouhamadou Habib	SY	: Maître de Conférences Agrégé
DIRECTEUR DE THÈSE :	M. Ibrahima	BA	: Professeur
Co-directrice :	M ^{me} . Khady DIOP	BA	: Assistant

UNIVERSITE CHEIKH ANTA DIOP DE DAKAR

KKKKKKKKKKKKKKKK

FACULTE DE MEDECINE DE PHARMACIE
ET D'ODONTOLOGIE

KKKKKKKKKKKKKKKK

DECANAT & DIRECTION

KKKKKKKKKKKK

DOYEN

M. Doudou THIAM

PREMIER ASSESSEUR

M. Cheikh Saad Bouh BOYE

DEUXIEME ASSESSEUR

M. Malick SEMBENE

CHEF DES SERVICES ADMINISTRATIFS

M. Assane CISSE

Fait, le 17 Avril 2001

LISTE DU PERSONNEL ENSEIGNANT PAR GRADE POUR L'ANNEE UNIVERSITAIRE 2000 - 2001

K K K K K K K K K K K K K K K

I. MEDECINE

PROFESSEURS TITULAIRES

M. José Marie	AFOUTOU	Histologie-Embryologie
M. Mamadou	BA	Pédiatrie
M. Mamadou	BA	Urologie
M. Serigne Abdou	BA	Cardiologie
M. Salif	BADIANE	Maladies Infectieuses
M. Fallou	CISSE	Physiologie
M. Moussa Fafa	CISSE	Bactériologie-Virologie
M. Fadel	DIADHIOU	Gynécologie-Obstétrique
M. Baye Assane	DIAGNE	Urologie
M. Lamine	DIAKHATE	Hématologie
*M. El Hadj Malick	DIOP	O.R.L.
Mme Thérèse MOREIRA	DIOP	Clinique Médicale
M. Sérou	DIOUF	Cardiologie
M. Souvasin	DIOUF	Orthopédie-Traumatologie
M. Oumar	GAYE	Parasitologie
M. Mamadou	GUEYE	Neuro-Chirurgie
M. Momar	GUEYE	Psychiatrie
M. Serigne Maguèye	GUEYE	Urologie
M. Nicolas	KUAKUVI	Pédiatrie
M. Bassirou	NDIAYE	Dermatologie
M. Ibrahima Pierre	NDIAYE	Neurologie
*M. Madoune Robert	NDIAYE	Ophtalmologie
M. Mouhamadou	NDIAYE	Chirurgie Thoracique & Cardio-Vasculaire
M. Mouhamadou Mansour	NDIAYE	Neurologie
Mme Mbayang NIANG	NDIAYE	Physiologie
Pape Amadou	NDIAYE	Ophtalmologie
*M. Mamadou	NDOYE	Chirurgie Infantile
M. Abibou	SAMB	Bactériologie-Virologie
M. Mamadou	SARR	Pédiatrie
§Mme Awa Marie COLL	SECK	Maladies Infectieuses
M. Seydina Issa Laye	SEYE	Orthopédie-Traumatologie
M. Dédéou	SIMAGA	Chirurgie Générale

* Associé

§ Détachement

M. Abdourahmane	SOW	Maladies-Infectieuses
M. Housseyn dembel	SOW	Pédiatrie
M. Mamadou Lamine	SOW	Médecine Légale
M. Moussa Lamine	SOW	Anatomie-Chirurgie Générale
*M. Cheikh Tidiane	TOURE	Chirurgie Générale
M. Meïssa	TOURE	Biochimie Médicale
M. Pape	TOURE	Cancérologie
M. Alassane	WADE	Ophthalmologie

MAITRES DE CONFERENCES AGREGES

M. Moussa	BADIANE	Radiologie
M. Seydou Boubakar	BADIANE	Neuro-Chirurgie
M. Mohamed Diawo	BAH	Gynécologie-Obstétrique
M. Jean Marie	DANGOU	Anatomie et Cytologie Patholog.
M. Abdarahmane	DIA	Anatomie -Chirurgie Générale
*M. Massar	DIAGNE	Neurologie
*M. Issakha	DIALLO	Santé Publique
M. Amadou Gallo	DIOP	Neurologie
M. Bernard Marcel	DIOP	Maladies Infectieuses
M. El Hadj Ibrahima	DIOP	Orthopédie-Traumatologie
M. Ibrahima Bara	DIOP	Cardiologie
M. Saïd Nourou	DIOP	Médecine Interne
M. Alassane	DIOUF	Gynécologie
M. Boucar	DIOUF	Néphrologie
M. Raymond	DIOUF	O.R.L.
M. Babacar	FALL	Chirurgie Générale
M. Ibrahima	FALL	Chirurgie Pédiatrique
Mme Mame Awa	FAYE	Maladies Infectieuses
M. Oumar	FAYE	Parasitologie
Mme Sylvie SECK	GASSAMA	Biophysique
Mme Gisèle WOTO	GAYE	Anatomie Pathologique
M. Lamine	GUEYE	Physiologie
M. Abdoul Almamy	HANE	Pneumophtisiologie
*M. Mamadou Mourtalla	KA	Médecine Interne
M. Abdoul	KANE	Cardiologie
M. Victorino	MENDES	Anatomie Pathologique
M. Jean Charles	MOREAU	Gynécologie-Obstétrique
*M. Claude	MOREIRA	Pédiatrie
M. Abdoulaye	NDIAYE	Anatomie-Orthopédie-Traumatolo
M. Issa	NDIAYE	O.R.L.

* Associé

M. Alain Khassim	NDOYE	Urologie
*M. Youssoupha	SAKHO	Neuro-Chirurgie
M. El Hadji	NIANG	Radiologie
M. Niama DIOP	SALL	Biochimie Médicale
Mme Bineta KA	SALL	Anesthésie-Réanimation
M. Mohamadou Guélaye	SALL	Pédiatrie
M. Moustapha	SARR	Cardiologie
M. Birama	SECK	Pédopsychiatrie
M. El Hassane	SIDIBE	Endocrinologie-Métabolisme
		Nutrition-Diabétologie
M. Ahmad Iyane	SOW	Bactériologie
*M. Papa Salif	SOW	Maladies Infectieuses
Mme Haby SIGNATE	SY	Pédiatrie
M Mouhamadou Habib	SY	Orthopédie-Traumatologie
M. Cheickna	SYLLA	Urologie
M. Omar	SYLLA	Psychiatrie
M. Doudou	THIAM	Hématologie

MAITRES – ASSISTANTS

M. Momar Codé	BA	Neuro-Chirurgie
M. El Hadj Amadou	BA	Ophthalmologie
M. Moussa	BA	Psychiatrie
M. Boubacar	CAMARA	Pédiatrie
M. El Hadj Souleymane	CAMARA	Orthopédie-Traumatologie
M. Cheikh Ahmed T.	CISSE	Gynécologie-Obstétrique
Mme Mariama Safiétou KA	CISSE	Clinique Médicale / Médecine Interne
		Orthopédie-Traumatologie
M. André Vauvert	DANSOKHO	Médecine Préventive
Mme Anta TAL	DIA	Pédiatrie
*M. Ibrahima	DIAGNE	Gynécologie-Obstétrique
M. Djibril	DIALLO	Dermatologie
*M. Mame Thierno	DIENG	Parasitologie
M. Yémou	DIENG	Radiologie
Mme Sokhna BA	DIOP	Anesthésie-Réanimation
Mme Elisabeth	DIOUF	Clinique Médicale/ GastroEnterologie
M. Marnadou Lamine	DIOUF	Pédiatrie
M. Saliou	DIOUF	Gynécologie-Obstétrique
Mme Marième BA	GUEYE	Clinique Médicale / Néphrologie
M. El Hadji Fary	KA	Dermatologie
M. Assane	KANE	Clinique Médicale / Gastro
*M. Mouhamadou	MBENGUE	Entérologie

* Associé

§Mme Coura SEYE M. Ousmane	NDIAYE NDIAYE	Ophthalmologie Pédiatrie
*M. Cheikh Tidiane M. Ndaraw M. Abdoulaye	NDOUR NDOYE POUYE	Maladies Infectieuses Neuro-Chirurgie Clinique Médicale / Médecine Interne
Mme Paule Aïda NDOYE M. Abdoulaye Mme Anne Aurore Mme Anna	ROTH SAMB SANKALE SARR	Ophthalmologie Physiologie Chirurgie Générale Clinique Médicale / Médecine Interne
M. Doudou M. Amadou Makhtar M. Gora	SARR SECK SECK	Psychiatrie Psychiatrie Physiologie
*M. Masserigne Mme Hassanatou TOURE M. Abdourahmane M. Alé	SOUMARE SOW TALL THIAM	Maladies Infectieuses Biophysique O.R.L. Neurologie

ASSISTANTS DE FACULTE – ASSISTANTS DES SERVICES UNIVERSITAIRES DES HOPITAUX

M. Boubacar Samba M. Abdoulaye Séga M. Alassane M. Dialo M. Mamadou M. Moctar M. Saliou Mme Awa Oumar TOURE Mme Mame Coumba GAYE M. Oumar M. El hadj Alioune M. Ismaïla M. Kamadore	DANKOKO DIALLO DIATTA DIOP DIOP DIOP DIOP FALL FALL FAYE LO MBAYE TOURE	Médecine Préventive Histologie – Embryologie Biochimie Médicale Bactériologie – Virologie Anatomie - Cancérologie Histologie – Embryologie Hématologie Hématologie Médecine Légale Histologie – Embryologie Anatomie Organogenèse Médecine Légale Médecine Préventive
---	---	---

* Associé

§ Disponibilité

CHEFS DE CLINIQUE – ASSISTANTS DES SERVICES UNIVERSITAIRES DES HOPITAUX

Mme Aïssata LY	BA	Radiologie
M. Maguette	BA	Chirurgie Générale
M. Mamadou Diarra	BEYE	Anesthésie - Réanimation
Mme Elisabeth FELLER	DANSOKHO	Maladies Infectieuses
Melle Marguerite Edith	DE MEDEROS	Ophthalmologie
Melle Ndèye Méry	DIA	Maladies Infectieuses
*M. Babacar	DIAO	Urologie
M. Maboury	DIAO	Cardiologie
Melle Ramatoulaye	DIAGNE	Pédiatrie
M. Bay Karim	DIALLO	O.R.L.
M. Saïdou	DIALLO	Clinique Médicale / Rhumatologie
M. Madieng	DIENG	chirurgie Générale
*M. Mamadou Moustapha	DIENG	Cancérologie
M. Charles Bertin	DIEME	Orthopédie Traumatologie
M. Rudolph	DIOP	Stomatologie
Mme Fatou SENE	DIOUF	Neurologie
M. Amadou Lamine	FALL	Pédiatrie
M. Papa Ahmed	FALL	Urologie
M. Oumar	KANE	Anesthésie -Réanimation
*M. Abdoul Aziz	KASSE	Cancérologie
M. Abdoulaye	LEYE	Médecine Interne
Mme Aminata DIACK	MBAYE	Pédiatrie
M. Philippe Marc	MOREIRA	Gynécologie - Obstétrique
M. Amadou Koura	NDAO	Neurologie
Mme Ndèye Maïmouna	NDOUR	Clinique Médicale / Médecine Interne
M. Moustapha	NDIAYE	Neurologie
Mme Marie DIOP	NDOYE	Anesthésie-Réanimation
*M. Abdou	NIANG	Clinique Médicale / Néphrologie
Mme Suzanne Oumou	NIANG	Dermatologie
Mme Fatou S. Diago NDIAYE	SENE	Médecine Interne I
M. Moussa	SEYDI	Maladies Infectieuses
Mme Aïda	SYLLA	Psychiatrie
M. Mamadou Habib	THLAM	Psychiatrie
Mme Nafissatou Oumar	TOURE	Pneumophtisiologie
M. Silly	TOURE	Stomatologie
Aïssatou Magatte	WANE	Ophthalmologie

* Associé

ATTACHES CHEFS DE CLINIQUE

M. Mamadou		COUME	Clinique Médicale / Gériatrie
M. Ahmadou		DEM	Cancérologie
Mme Dieynaba	DIA	DIOP	Pneumophtisiologie
M. Ansoumana		DIATTA	Pneumophtisiologie

ATTACHES – ASSISTANTS

Melle Agaïcha Tamolette	ALFIDJA	Biophysique
Mme Nafissatou NDIAYE	BA	Anatomie Pathologique
Melle Fatou	DIALLO	Biochimie Médicale
Mlle Marième Hélène	DIAME	Physiologie
M. Abdou Rahmane	NDIAYE	Biophysique
*M. Papa	NDIAYE	Médecine Préventive
M Jean Marc Ndiaga	NDOYE	Anatomie
M. Ndéné Gaston	SARR	Biochimie Médicale
M. Ibrahima	SECK	Médecine Préventive
M. Babacar	FAYE	Parasitologie

* Associé

II. PHARMACIE

PROFESSEURS TITULAIRES

M. Doudou	BA	Chimie Analytique et Toxicologie
M. Emmanuel	BASSENE	Pharmacognosie et Botanique
M. Cheikh Saad Bouh	BOYE	Bactériologie-Virologie
M. Alioune	DIEYE	Immunologie
*M. Babacar	FAYE	Pharmacologie et Pharmacodynamie
M. Issa	LO	Pharmacie Galénique
*M. Souleymane	MBOUP	Bactériologie-Virologie
*M. Omar	NDIR	Parasitologie

MAITRES DE CONFERENCES AGREGES

M. Mamadou	BADIANE	Chimie Thérapeutique
M. Mounirou	CISS	Toxicologie
*M. Aynina	CISSE	Biochimie Pharmaceutique
M. Balla Moussa	DAFFE	Pharmacognosie
Mme Aïssatou GAYE	DIALLO	Bactériologie-Virologie
Mme Aminata SALL	DIALLO	Physiologie Pharmaceutique
M. Pape Amadou	DIOP	Biochimie Pharmaceutique
M. Amadou	DIOUF	Toxicologie

MAITRES – ASSISTANTS

Mme Issa Bella	BAH	Parasitologie
M. Yérim Mbagnick	DIOP	Chimie Analytique
*M. Amadou Moctar	DIEYE	Pharmacologie
Mme Rita B.	NONGONIERMA	Pharmacognosie
M. Matar	SECK	Pharmacie Chimique et Chimie Organique
M. Oumar	THIOUNE	Pharmacie Galénique

ASSISTANTS

M. Mounibé	DIARRA	Physique Pharmaceutique
M. William	DIATTA	Botanique
M. Mohamed Lamine	DIAW	Immunologie
Melle Thérèse	DIENG	Parasitologie

* Associé

M. Ahmédou Bamba K.	FALL	Pharmacie Galénique
M. Djibril	FALL	Pharmacie Chimique Chimie Organique
M. Mamadou	FALL	Toxicologie
Melle Edwige	GOMIS	Pharmacognosie
M. Modou	LO	Botanique
Mme Aïssatou GUEYE	NDIAYE	Bactériologie
*M. Augustin	NDIAYE	Physique Pharmaceutique
M. Bara	NDIAYE	Chimie Analytique
*M. Mamadou	NDIAYE	Pharmacologie
Mme Maguette Dème SYLLA	NIANG	Immunologie Biochimie
Mme Philomène LOPEZ	SALL	Biochimie Pharmaceutique
*M. Mamadou	SARR	Physiologie Pharmaceutique
M. Guata Yoro	SY	Pharmacologie
*M. Elimane Amadou	SY	Chimie Générale et Minérale
M. Alassane	WELE	Chimie Physique

ATTACHES

Mme Amy THIAM	FALL	Chimie Analytique
M. Mor	GUEYE	Physiologie Pharmaceutique
M. Pape Madièye	GUEYE	Biochimie Pharmaceutique
M. Sarra	NGOM	Pharmacie Galénique
Mme Oumou BARRY	KANE	Toxicologie
M. Modou Oumy	KANE	Physiologie Pharmaceutique

* Associé

III. CHIRURGIE DENTAIRE

PROFESSEURS TITULAIRES

M. Ibrahima # Mme Ndioro	BA NDIAYE	Pédodontie-Prévention Odontologie Préventive & Social.
-----------------------------	--------------	---

MAITRES DE CONFERENCES AGREGES

*M. Boubacar M. Papa Demba Mme Charlotte Faty M. Malick	DIALLO DIALLO NDIAYE SEMBENE	Chirurgie Buccale Parodontologie Chirurgie Buccale Parodontologie
--	---------------------------------------	--

MAITRES ASSISTANTS

M. Daouda *M. Falou Mme Fatou Mlle Fatou M. Abdou Wahab *M. Mohamed Talla Mme Soukèye DIA M. Abdoul Aziz	CISSE DIAGNE DIOP GAYE KANE SECK TINE YAM	Odontologie Préventive & Social Orthopédie Dento-Faciale Pédodontie-Prévention Odontologie Conser. Endodontie Odontologie Conser. Endodontie Prothèse Dentaire Chirurgie Buccale Pédodontie – Prévention
---	--	---

ASSISTANTS DE FACULTE

M. Abdou Mme Aïssatou TAMBA Mme Khady DIOP M. Henri Michel Mme Adam Awa Marie Seck *M. Khalifa *M. Lambane	BA BA BA BENOIST DIALLO DIENG DIENG	Chirurgie Buccale Pédodontie-Prévention Orthopédie Dento-Faciale Parodontologie Parodontologie Odontologie Légale Prothèse Dentaire
--	---	---

* Associé

Détachement

M. Cheikh Mouhamadou M.	LO	Odontologie Préventive & Sociale
*M. Malick	MBAYE	Odontologie Conser. Endodontie
M. Edmond	NABHANE	Prothèse Dentaire
M. Cheikh	NDIAYE	Prothèse Dentaire
M. Paul Débé Amadou	NIANG	Chirurgie Buccale
M. Farimata Youga DIENG	SARR	Matières Fondamentales
M. Babacar	TOURE	Odontologie Conser. Endodontie
M. Saïd Nour	TOURE	Prothèse Dentaire

ATTACHES

M. Abdoulaye	DIOUF	Parodontologie
M. Babacar	FAYE	Odontologie Conser. Endodontie
M. Daouda	FAYE	Odontologie Préventive & Sociale
M. Malick	FAYE	Pédodontie
M. El Hadj Babacar	MBODJ	Prothèse Dentaire
M. Mohamed	SARR	Odontologie Conser. Endodontie
M. Fatoumata DIOP	THIAW	Odontologie Conser. Endodontie
M. Oumar Harouna	SALL	Matières Fondamentales

* Associé

DEDICACES

Je rends grâce à Dieu, le tout Miséricordieux, le Savant.

Bénédiction sur le prophète Mohamed (PSL), Merveille des Merveilles. Aux Cheikh Ahmadou Bamba Mbacké, Ibrahima Fall et à tous les Saints.

A mon père et à ma mère,

longue vie paisible, de prospérité et de bonheur. Que Dieu fasse qu'ils aient quotidiennement une satisfaction multiforme envers chacun de leurs enfants.

A toute la famille.

A tous mes frères et soeurs. Veuillez trouver ici l'expression de toute mon affection.

A tous mes ex-enseignants du primaire(de l'ex-Urbaine II de Thiès et l'ex-Zone B I de Dakar). Vous ne saurez jauger à quel point j'apprécie l'enseignement reçu.

A tous mes professeurs de Lycée dont les noms me viennent à l'esprit comme une liste déroulante. Je dis tout simplement que je suis émerveillé par un fait qui me tient à coeur et que je ne manquerai pas

de souligner. Vous avez su enseigner par l'exemple avant d'enseigner par le verbe. Bravo Mesdames, Messieurs.

A tous mes professeurs d'université, je dédie ce travail. Sachez que j'ai su trouver en vous le sens des responsabilités, le respect de la déontologie, le sens de la mesure, la discrétion, la patience et le professionnalisme. Je vous en suis reconnaissant.

A mes amis d'enfance, je dédie ce travail. Ni le temps, ni le destin n'ont changé mon coeur pour autant. Je ressens avec la même intensité, ce flot de joie, de douleur et de merveilles à travers vous, provenant d'une bouche en sourire. Vous m'avez convaincu à croire que l'amitié est une douce et grande responsabilité.

A tous mes amis du lycée Blaise Diagne.

A Cheikh Sadibou, Aminata, Ndèye Arame et Madani, je dédie ce travail.

A toutes les victimes de l'année invalide.

A tout le groupe de la fameuse "carte jaune". Au coeur de chaque hiver, il est un printemps frémissant.

A tout le personnel de la faculté de Médecine, Pharmacie et d'Odonto-Stomatologie en particulier à celui de l'IOS.

A tout le corps professoral.

A tous les spécialistes de médecine.

A tous les chirurgiens dentistes.

A tous les étudiants de l'IOS, anciens, nouveaux et futurs, toutes promotions confondues.

A mes amis étudiants de la promotion dont j'appartiens. Nous avons partagé des moments fort inoubliables dans un esprit de travail et de respect mutuel. Je souhaite de tout coeur que chacun puisse en tirer bon profit.

Dédicace spéciale à ces personnes spéciales dont les prénoms dorment dans mon coeur.

Dédicace à tous ceux qui ont participé à l'aboutissement de ce travail.

Au Docteur Alain Benauwt, mes remerciements pour sa collaboration dans l'élaboration de ce travail.

A nos maîtres et juges

A notre Maître, Directeur de thèse et Président de Jury

Monsieur le professeur Ibrahima BA

Pour l'honneur que vous nous faites en acceptant de présider le jury de notre thèse et pour l'enseignement dispensé au cours de nos études, nous vous prions de trouver, ici, l'expression de notre profonde gratitude.

A notre Maître et Juge

Monsieur le maître de conférences Agrégé Seydou Boubakar BADIANE.

Veillez recevoir nos remerciements les plus sincères pour avoir bien voulu siéger parmi notre jury.

Qu'il nous soit permis de vous témoigner notre profonde admiration.

A notre Maître et Juge

Monsieur le Maître de conférences Agrégé Pape Demba DIALLO

La spontanéité avec laquelle vous avez accepté d'être parmi nos juges nous honore beaucoup.

Nous avons eu le privilège de bénéficier de votre enseignement durant notre formation universitaire. Veuillez trouver, ici, l'expression de notre profonde reconnaissance.

A notre Maître et Juge

Monsieur le Maître de conférences Agrégé Mouhamadou Habib SY

Pour l'honneur qu'il nous fait d'avoir bien voulu juger notre travail; Veuillez accepter, avec enthousiasme, nos remerciements les plus sincères.

A notre Co-Directeur de thèse Mme Khady Diop BA

Pour avoir accepté de me confier et d'encadrer ce travail avec enthousiasme, malgré toutes les contraintes. Je ne saurai vous dire à quel point j'apprécie votre dynamisme, votre rigueur et votre amour pour le travail. Veuillez trouver, ici, ma profonde gratitude.

« Par délibération, la faculté a décidé que les opinions émises dans les dissertations qui leur seront présentées, doivent être considérées comme propres à leurs auteurs, et qu'elle n'entend leur donner aucune approbation ni improbation. »

SOMMAIRE

INTRODUCTION2

PREMIERE PARTIE: LES BASES FONDAMENTALES

I / LA PHYSIOLOGIE OSSEUSE5

I.1 RAPPEL SUR LA STRUCTURE DU TISSU OSSEUX.....5

I.2 LE REMANIEMENT OSSEUX.....6

I.2.1 ASPECTS BIOLOGIQUES DU REMANIEMENT

OSSEUX6

I.2.2 LE VIEILLISSEMENT OSSEUX ET SES EFFETS

SUR LE REMANIEMENT.....10

II / LE DEPLACEMENT DENTAIRE:13

II.1 - LA MIGRATION DENTAIRE PHYSIOLOGIQUE13

II.2 - LE DEPLACEMENT DENTAIRE PROVOQUE16

DEUXIEME PARTIE:

I / ASPECTS PARTICULIERS DE L'ORTHODONTIE DE

L'ADULTE21

I.1 - PARTICULARITES PSYCHOLOGIQUES21

I.2 - PARTICULARITES DIAGNOSTIQUES23

I.3 - PARTICULARITES PHYSIOLOGIQUES24

I.4 - PARTICULARITES THERAPEUTIQUES	27
II / LES CONTRE-INDICATIONS, LIMITES ET MOYENS	
THERAPEUTIQUES:	30
II.1 - LES CONTRE-INDICATIONS ET LIMITES	
THERAPEUTIQUES	30
II.2 - LES MOYENS THERAPEUTIQUES	33
<u>TROISIEME PARTIE</u>: APPORT ET INTERET DE L'ORTHODONTIE	
DE L'ADULTE DANS LES DIFFERENTES DISCIPLINES	
ODONTOLOGIQUES	
I / GENERALITES	37
II / ORTHODONTIE ET PROTHESE	37
III / ORTHODONTIE ET PARODONTOLOGIE	43
IV / ORTHODONTIE ET CHIRURGIE ORTHOGNATIQUE	48
V / ORTHODONTIE ET CHIRURGIE BUCCALE	50
<u>QUATRIEME PARTIE</u> : PRESENTATION DE CAS CLINIQUES	
TRAITES	
1 - RAPPEL DE QUELQUES ELEMENTS DE TERMINOLOGIE	
ORTHODONTIQUE.....	52
2 - PRESENTATION DE CAS.....	53
<u>CONCLUSION</u>	64
<u>BIBLIOGRAPHIE</u>	67

INTRODUCTION

INTRODUCTION

L'orthodontie de l'adulte revêt une composante essentiellement curative, en réponse à une pathologie. Ceci laisse apparaître une différence fondamentale avec celle de l'enfant qui se caractérise par son aspect préventif.

L'orthodontie adulte entre dans le cadre de la stratégie générale de la réhabilitation de la cavité buccale, qui nécessite une collaboration étroite et confraternelle entre orthodontiste et parodontologiste ou différents praticiens.

Elle permet d'améliorer le pronostic d'une autre thérapeutique odontologique. Du coup, on assiste durant ces dernières années à un essor fulgurant de la discipline qui ne cesse, du reste, d'élargir son champ d'action. Cela s'explique, en partie, par l'engouement des spécialistes à la recherche de nouvelles techniques pour venir à bout des nombreux obstacles qui se dressent et répondre à la fois aux exigences et aux attentes des patients.

La prise en charge des patients adultes s'avère de plus en plus nécessaire et elle revêt plusieurs particularités psychologiques, diagnostiques, physiologiques et thérapeutiques. L'orthodontiste doit pour ce qui le concerne s'imprégner de connaissances générales et fondamentales pour pouvoir atteindre les objectifs de traitement et maintenir les résultats obtenus.

L'objectif de notre travail sera de montrer, d'une part, la place et l'intérêt de l'orthodontie de l'adulte dans la stratégie globale de réhabilitation de la cavité buccale et d'autre part, de relever ses aspects différentiels par rapport à l'orthodontie de l'enfant et de l'adolescent.

Ainsi, dans un premier temps, nous exposons des généralités relatives à la physiologie osseuse et au déplacement dentaire; puis nous mettons l'accent sur les aspects particuliers de l'orthodontie de l'adulte en tenant compte des contre-indications, limites et moyens thérapeutiques, ainsi que sur l'intérêt de la thérapeutique orthodontique.

Une présentation des cas cliniques traités permet, en conclusion, d'illustrer notre propos.

PREMIERE PARTIE

LES BASES FONDAMENTALES

PREMIERE PARTIE: LES BASES FONDAMENTALES

I / LA PHYSIOLOGIE OSSEUSE:

Le traitement orthodontique chez l'adulte nécessite la connaissance de la physiologie osseuse sur laquelle doit reposer toute la démarche thérapeutique. Car, rappelons le, il faudra agir indirectement sur l'os par un dispositif adéquat pour déplacer les éléments alvéolo-dentaires. L'étude de l'os devient donc, à ce niveau, incontournable.

I.1 - RAPPEL SUR LA STRUCTURE DU TISSU OSSEUX:

Les pièces osseuses squelettiques sont composées de deux types de tissu osseux: l'os cortical ou os compact et l'os spongieux ou os trabéculaire. Ces deux types comportent les mêmes éléments constitutifs mais se distinguent au niveau structurel et fonctionnel (80). Ces différences proviennent de l'implication de deux cellules principales à savoir les ostéoblastes et ostéoclastes.

L'os cortical est un os très compact contenant 80 à 90% de matrice protéique, calcifiée. Il constitue les enveloppes externes des os.

L'os spongieux constitue un réseau anastomotique de travées osseuses où le volume osseux proprement dit est de 15 à 25% chez l'adulte normal. Ce réseau trabéculaire contient dans ses mailles la moelle osseuse, hématopoïétique et / ou adipocytaire en fonction des régions et un riche réseau vasculaire. Ce faible volume osseux trabéculaire contraste avec l'importance de la surface trabéculaire qui représente plus de 80% de l'interface entre le tissu osseux et les constituants médullaires(80). Les différences de structure rendent compte des différences fonctionnelles entre l'os cortical et l'os trabéculaire. En effet, la principale fonction de l'os cortical est mécanique du fait de sa rigidité. Celle de

l'os spongieux est métabolique du fait de l'importance de l'interface avec les constituants cellulaires et sanguins(81). Il faut noter que l'os trabéculaire fait partie du tissu osseux de l'organisme. C'est un os dense avec de l'os spongieux bordé d'os compact (les corticales). Il assure le maintien des éléments dentaires sur les arcades.

L'exploration clinique de la micro-architecture trabéculaire repose pour l'instant sur l'histomorphométrie osseuse (17, 81). Mais d'autres techniques sont en cours de développement : techniques ultrasonores (69), analyse d'images tomодensitométriques ou IRM tridimensionnelle de haute résolution (17), analyse fractale (15,16).

I.2 - LE REMANIEMENT OSSEUX :

Une connaissance fondamentale du remaniement osseux et des effets du vieillissement sur ce processus est indispensable pour contrôler les stimuli orthodontiques sur l'environnement biologique (72).

Ainsi, il est raisonnable de parler non seulement du remaniement osseux normal mais également des différentes modifications intervenant au cours du vieillissement et celles ayant lieu lors du traitement orthodontique.

I.2.1 - ASPECTS BIOLOGIQUES DU REMANIEMENT OSSEUX :

Le fonctionnement harmonieux des cellules osseuses dans le cadre du remodelage osseux, garantit le maintien de l'équilibre du tissu osseux. Par conséquent, la matrice osseuse arrive à garder toutes ses qualités mécaniques (80).

L'ostéoblaste est la cellule ostéoformatrice. Il s'agit d'une petite cellule cuboïdale avec un seul noyau, très riche en organites qui témoignent de l'intensité des activités de synthèse protéique.

L'ostéoclaste est la cellule chargée de la résorption osseuse (31, 80). Elle est d'origine hématopoïétique, son précurseur appartenant à la lignée mononucléophagocytaire. Son mécanisme d'action a fait l'objet de plusieurs études qui révèlent que:

- l'attachement de l'ostéoclaste sur la matrice osseuse permet de créer un microcompartiment entre l'os et la bordure plissée (83) ;
- l'acidification et le relargage d'enzymes se font dans ce compartiment (47)
- des mécanismes autolimitants permettent l'arrêt de la résorption (14).

Ainsi, le remaniement osseux est le processus par lequel l'organisme arrive à préserver de manière constante toutes les propriétés de l'os par le biais du rétablissement des éléments qualitatifs et quantitatifs (9).

L'ensemble des événements cellulaires du remaniement osseux se déroule au niveau de l'interface entre les tissus calcifiés et les tissus mous. En plus, la formation osseuse s'effectue dans un site préalablement et récemment en résorption(9, 41).

Par ailleurs, le tissu osseux constitue un système dynamique capable de répondre à une grande variété de stimuli physiologiques. Il existe des interactions entre les différents constituants osseux définissant le remaniement osseux qui comporte (31) : (fig1)

- la phase d'orientation où il y a mise en place des ostéoblastes quiescents
- la phase de résorption
- la phase d'inversion
- la phase de reconstruction de l'os.

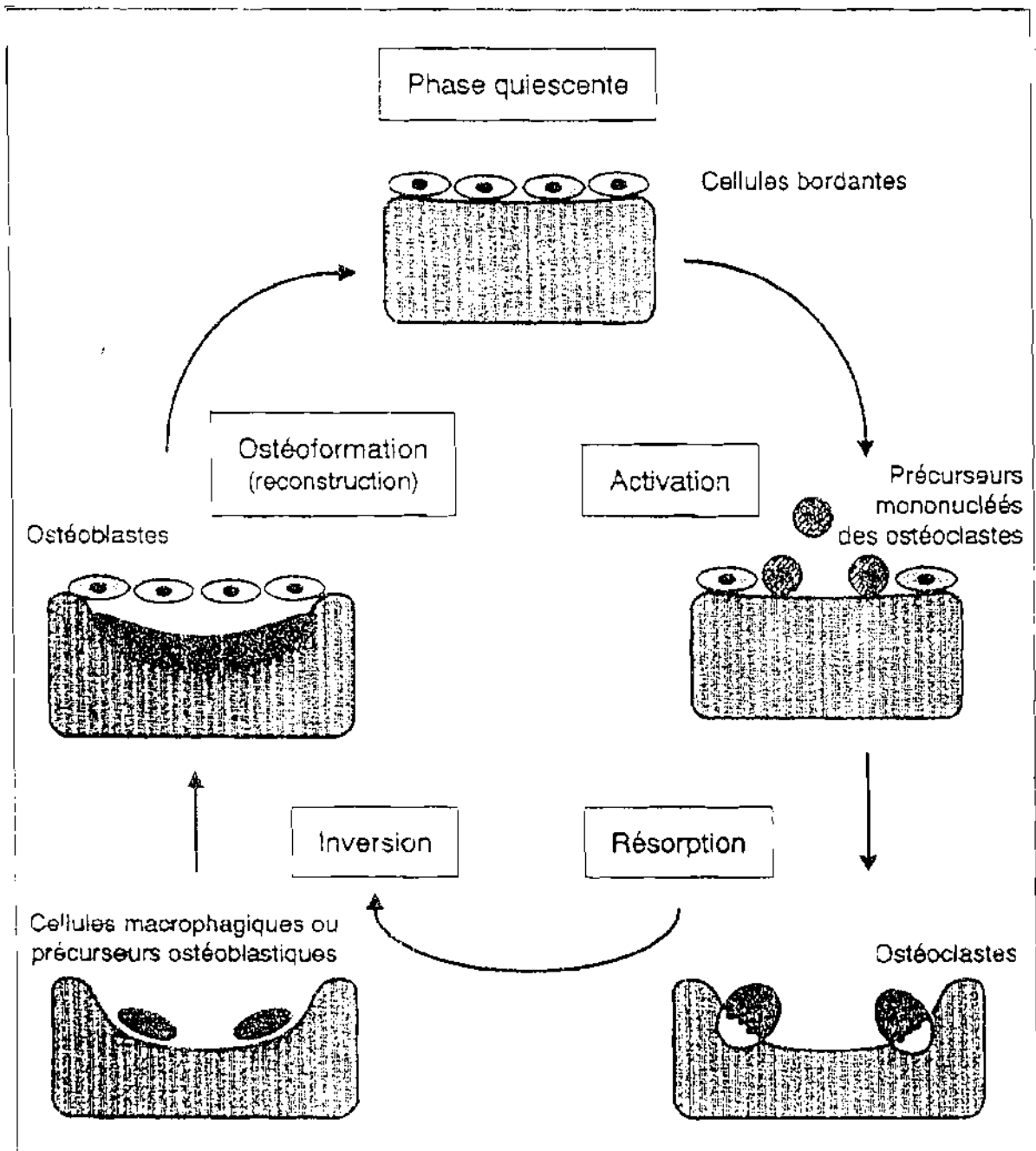


Figure 1 : Cycle du remodelage osseux (d'après ORCEL) (80)

La durée d'une séquence de remodelage est d'environ trois mois chez l'adulte. Les unités fonctionnelles de l'os trabéculaire subissent plus fréquemment le processus du remodelage que celles de l'os cortical.

Cette séquence de remodelage est étroitement contrôlée par des facteurs hormonaux et locaux (31, 104). Les facteurs locaux (facteurs de croissance, cytokines, prostaglandines) prennent le relais des facteurs hormonaux (parathormone, hormones gonadiques) et de la vitamine D.

Alexandre (2) a montré la relation existant entre les charges fonctionnelles et la masse osseuse. Ainsi cette masse varie et joue un rôle non négligeable dans la résistance osseuse.

Comme tout matériel dynamiquement adaptable, l'os s'adapte par rapport à sa fonction en subissant dans sa forme et sa structure, un remodelage permanent et raffiné (30). Cela détermine sa résistance à la flexion.

D'autres facteurs tels que les changements survenus au sein de l'os cortical ou de la matrice osseuse influent également sur la résistance osseuse (4, 56, 63, 69, 105).

Au niveau cellulaire, les mécanismes de transformation de la contrainte mécanique en un message biologique sont encore insuffisamment compris. Certains auteurs pensent à l'action des prostaglandines, du G.6.P.D ou de l'inositol phosphate (22, 56).

La résistance mécanique osseuse est donc un phénomène complexe imposant des recherches nombreuses surtout dans la transformation du message mécanique en stimulus biologique.

Le processus du remodelage s'effectue sur un terrain qui subit des modifications à prendre en compte.

1.2.2 LE VIEILLISSEMENT OSSEUX ET SES EFFETS SUR LE REMANIEMENT:

Les modifications morphologiques de la face reflètent une lente évolution biologique aboutissant au vieillissement, dont une des composantes est le remodelage du squelette crânio-facial au cours du temps. Le turn-over osseux se ralentit au cours du temps, mais l'activité de remodelage se poursuit (94).

Le développement de la face après 20 ans est primordial à connaître pour l'orthodontiste en raison des nombreuses modifications dues au vieillissement (3). A ce sujet, plusieurs facteurs tels que l'érosion des surfaces articulaires, la dégénérescence cellulaire, l'influence des maladies ont été recensés (3).

Plusieurs études recensées par divers auteurs se traduisent par des résultats similaires (11, 12, 26, 27, 28, 54, 77, 98, 103).

On constate au cours du vieillissement :

- la verticalisation de l'axe des incisives maxillaires (28)
- la translation vers le bas et vers l'arrière de l'axe de l'incisive mandibulaire
- un discret raccourcissement des bases osseuses avec la diminution de l'angle formé par le plan palatin et le plan mandibulaire;
- un affaissement de la ligne d'occlusion parallèlement à elle - même de 1 à 2 mm.

Des variations morphologiques significatives de l'ordre de 2 à 10 % ont été enregistrées. En outre, les charpentes des tissus mous reflètent les remodelages osseux sous-jacents. En effet, avec le recul du point incisif, les lèvres se rétractent, s'amincissent et reculent. Cependant, la fente buccale descend plus vite que le bord incisif (25) (fig2).

La conclusion principale que soulignent les auteurs est que la face vieillit suivant un schéma évolutif général de rotation postérieure après 20 ans.

Na = Nasion

Ba = Basion

DVO = Dimension verticale d'Occlusion

♂ = Homme

♀ = Femme

CC = Camper Cutané

Céphalométrie

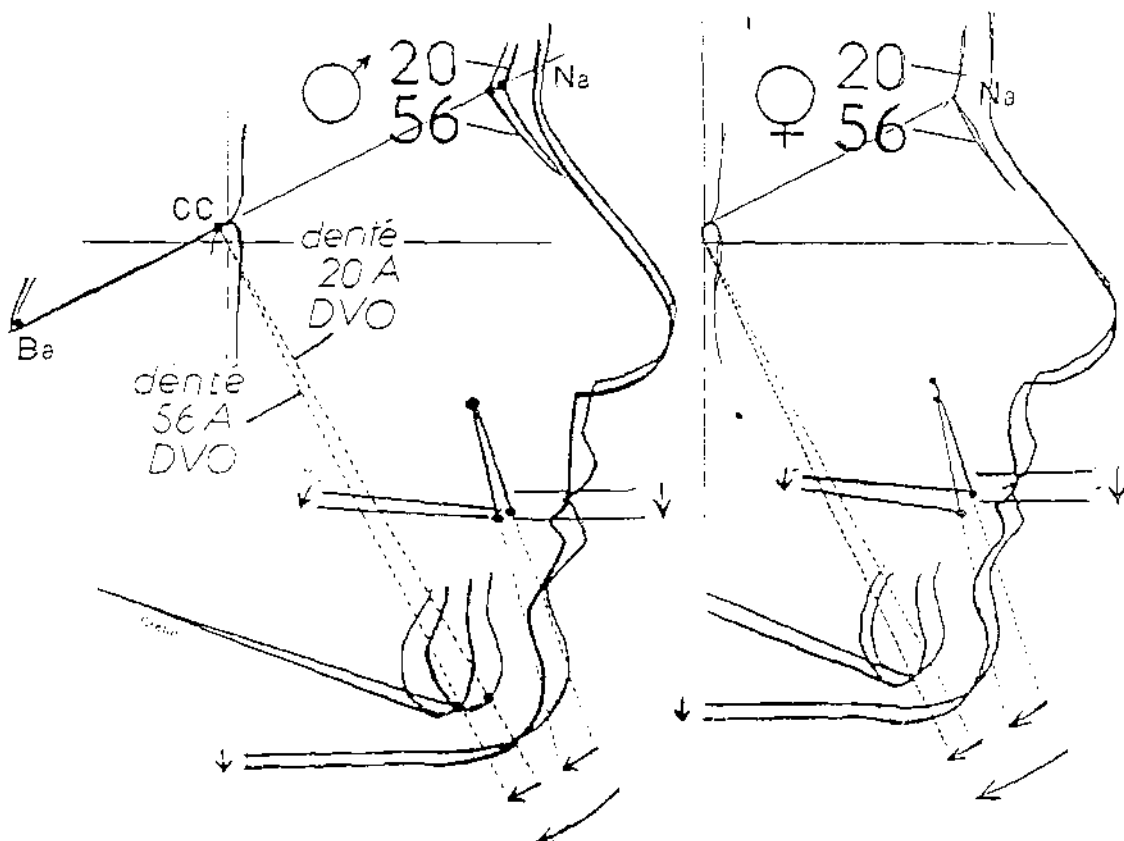


Figure 2 : Evolution de la face au cours du vieillissement chez le sujet denté (CRETOT)(25)

Derrière toutes les variations morphologiques relevées, se cachent des modifications biochimiques qui concernent l'os et ses composantes.

En effet, lors du vieillissement, il y a une diminution progressive de l'activité ostéoblastique provenant surtout d'une baisse des capacités de multiplication des précurseurs (36, 66, 67, 82, 84). Par conséquent, la quantité d'os formé diminue à chaque cycle de remodelage osseux (31, 59, 86, 104).

Il y a une perte osseuse, lente, évolutive qui débute vers l'âge de 35 ans et se poursuit à un rythme annuel d'environ à 0,5 % chez l'adulte.

Après 65 à 70 ans, il y a une augmentation de cette perte osseuse suite à une hyperthyroïdie secondaire provenant elle-même d'une carence vitaminique D et calcique dont les causes sont multifactorielles (65, 81).

Dans tous les cas, aussi bien chez l'homme que chez la femme, c'est le déficit de précurseurs ostéoblastiques qui est mis en cause; même si les éléments à l'origine restent peu connus.

L'augmentation de la vitesse de résorption implique l'arrivée de cellules ostéorésorptives d'origine extrinsèque (100). Par conséquent, l'utilisation de forces légères et intermittentes demeure incontournable.

Fort enrichi de toutes ces informations sur le vieillissement et ses effets, l'orthodontiste pourra instaurer une approche thérapeutique plus adéquate.

II / LE DEPLACEMENT DENTAIRE :

II.1 - LA MIGRATION DENTAIRE PHYSIOLOGIQUE:

Au terme du paragraphe précédent, on voit que l'orthodontiste est directement intéressé par la physiologie osseuse. En effet, la thérapeutique orthodontique consiste à intervenir sur la physiologie de l'os alvéolaire et du desmodonte en l'orientant dans une voie différente (7). Ainsi, c'est en s'appuyant sur les éléments fondamentaux de cette physiologie qu'on arrivera à déplacer une ou plusieurs dents sur les arcades, donc à asseoir une thérapeutique orthodontique.

Le remaniement de l'os alvéolaire se caractérise essentiellement par l'existence de la migration physiologique des dents, ce qui constitue une différence fondamentale avec les autres os du squelette. Chez l'adulte, le remaniement est orienté dans une direction constante (mésiale et verticale). Du fait de la migration de l'organe dentaire, les alvéoles présentent une face en apposition et une face en résorption. Le processus est donc semblable, d'une manière générale, à tous points à celui du remaniement osseux (figure 3). Ainsi, il est admis que, sans aucune action thérapeutique, les dents se déplacent sous l'effet des forces si légères soient-elles, produites par les contacts dentaires lors des différentes fonctions manducatrices.

Le mécanisme de ce déplacement a été étudié par plusieurs auteurs parmi lesquels BARON (7).

Il a été prouvé qu'en dehors de la paroi alvéolaire, tout l'os alvéolaire, spongieux et cortical est impliqué grâce à des phénomènes de destruction et de formation osseuses orientées.

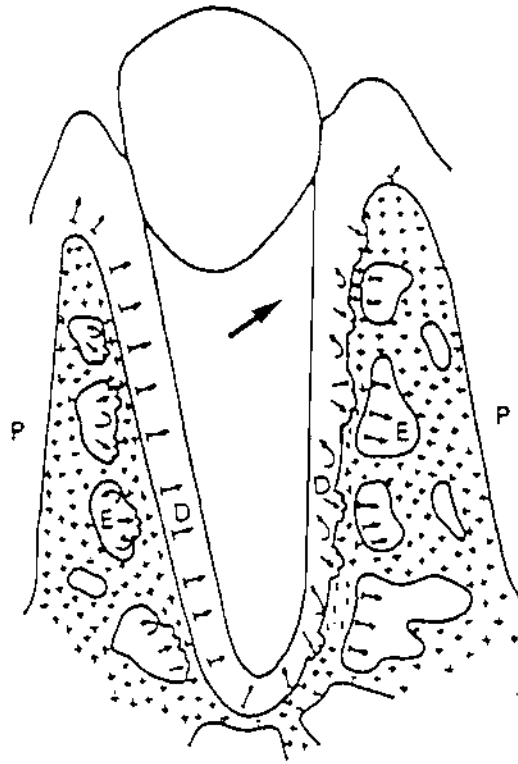






Figure 3 : Schéma général du remaniement osseux au cours de la migration physiologique des dents.

-  = zones d'apposition continue
-  = zones de résorption
-  = apposition cyclique après la résorption
-  = sens de la migration

P = périoste ; E = endoste ; D = desmondonte

Au niveau de l'alvéole, on trouve une face desmodontale et une face endostée ou périostée en fonction du site anatomique. Et d'une manière générale, les activités cellulaires y sont opposées. Cela veut dire que si l'on considère le côté en apposition, l'apposition osseuse appelée modelage se fait le long de la surface desmodontale (7) ; mais le remodelage va se réaliser au niveau de la face endostée. Ce remodelage va consister en une résorption ostéoclastique associée à une formation d'os non fasciculé, puisque formé du côté opposé au desmodonte. Il y a maintien de l'équilibre tissulaire, car la quantité d'os formé lors du modelage est égale à celle de l'os détruit lors du remodelage.

Maintenant, si l'on considère le côté en résorption, la situation est exactement pareille, sauf que l'apposition modelante se fait au niveau de la surface endostée (8) tandis que le remodelage cyclique s'effectue le long de la surface desmodontale.

La face en apposition et la face en résorption de la paroi de l'alvéole présentent des aspects différents qui permettent de les caractériser (7). Ainsi, la paroi en résorption se caractérise surtout par son épaisseur faible, son aspect déchiqueté et la présence de cellules géantes multinucléées tandis que la partie en apposition se manifeste par son aspect lisse, la présence de cellules mononucléées et une épaisseur plus grande.

Au demeurant, nous pouvons admettre l'existence d'un remaniement cyclique au cours duquel se succèdent des activités cellulaires de résorption et d'apposition avec une phase intermédiaire (phase d'inversion) et des phases d'arrêt, à l'intérieur des foyers localisés de la paroi alvéolaire. Les phases d'apposition interviennent sur la surface ligamentaire de la paroi de l'alvéole et aboutissent donc à la formation localisée d'os fasciculé assurant l'ancrage ligamentaire par petites zones le long de la face en résorption de l'alvéole (6). En conséquence, ce sont tous ces éléments qui sont à l'origine de la migration physiologique des dents.

Au total, tout l'organe dentaire se déplace de façon permanente et physiologique avec un remaniement constant de son environnement immédiat. Ainsi, le desmodonte et l'os alvéolaire arrivent à maintenir leurs épaisseurs constantes, gardant par la même occasion une situation d'équilibre.

L'orthodontie se base sur ce phénomène de déplacement dentaire physiologique pour provoquer des mouvements alvéolodentaires en utilisant des dispositifs mécaniques adéquats.

II.2 - LE DEPLACEMENT DENTAIRE PROVOQUE:

Il est vrai que si le remaniement osseux normal repose sur les activités coordonnées existant entre les différentes cellules osseuses, le thérapeutique orthodontique dépendra également des modifications qui y seront induites grâce aux systèmes mécaniques.

Bien que peu utilisé, le déplacement dentaire chez l'adulte, a depuis très longtemps fait partie de l'arsenal thérapeutique de l'orthodontiste. Seulement, il faudrait d'abord se munir de quelques préalables auxquels il est nécessaire d'accorder une attention toute particulière.

Il faut retenir que les dispositifs orthodontiques utilisés développent des forces qui peuvent être intrinsèques (c'est à dire qui ne proviennent pas de l'appareil lui-même) ou extrinsèques (les forces provenant de l'appareil directement).

Selon le type d'application, une force peut être:

- intermittente avec alternance quotidienne de périodes de travail et de repos qui favorisent la formation de l'ostéoïde non résorbable s'opposant ainsi au mouvement de récidive;
- discontinue avec alternance de périodes d'activité et de repos qui favorisent la réorganisation tissulaire;

- continue avec une intensité presque constante

Les forces utilisées doivent être légères afin d'éviter une compression ligamentaire trop forte qui provoquerait d'importantes lésions tissulaires.

Les traitements orthodontiques qui ont pour objet de déplacer des dents sur leur arcade, ou des arcades sur leurs bases osseuses, ne peuvent se réaliser que dans le cadre d'un véritable remaniement parodontal qui affecte le ligament, l'os alvéolaire et parfois le cément et la dentine radiculaire. Les différents éléments du parodonte ne sont pas indépendants. Reliés entre eux par une trame continue de fibres collagènes, ils forment un système coordonné.

Chacun d'eux réagit à toutes les impulsions extrinsèques, mais de manière particulière, et avec une intensité variable selon l'importance de la force et le type de déplacement réalisé.

Lorsqu'une force est appliquée sur une dent, il se produit des réactions desmodontales et alvéolaires. La contrainte mécanique provoque un rétrécissement de l'espace ligamentaire et une compression du côté vers lequel il est orienté. Il se produit un écrasement vasculaire qui est à l'origine de la création d'une zone de hyalinisation faisant suite à l'écrasement des fibres de collagènes qui chassent les cellules et la substance fondamentale. La hyalinisation débute au bout de 36 heures et est éliminée après une période de 3 à 6 semaines.

Dans la zone de hyalinisation, la vie cellulaire est provisoirement abolie, ce qui favorise donc la résorption osseuse indirecte. Cette dernière se fait au-delà de la corticale, au sein de l'os spongieux. Du côté opposé à la force, il y a un élargissement desmodontal.

L'os alvéolaire répond, quant à lui, par de l'apposition à la tension et par de la résorption à la pression.

Avec l'utilisation des systèmes mécaniques, l'orthodontiste peut effectuer différents types de mouvements parmi lesquels la version, l'ingression, l'égression, la rotation et la translation dentaires.

Il faut savoir qu'aucun déplacement dentaire n'est possible sans desmodonte (dent ankylosée, dent réimplantée, implants par exemple).

Aussi, l'adaptation progressive et le retour à une situation d'équilibre s'effectuent grâce à des remaniements au niveau osseux, ce qui fait que le déplacement reste impossible en l'absence d'os.

Par ailleurs, le déplacement dentaire est plus lent chez l'adulte, le turn-over étant plus ralenti. De plus, la réaction tissulaire initiale se produit avec un retard, ce qui peut s'expliquer par une phase de hyalinisation plus longue. Certains auteurs considèrent cette phase initiale comme le temps nécessaire permettant d'aboutir à un remaniement de mode physiologique mais avec un turn-over plus rapide si la force est entretenue (7, 70).

En ce qui concerne le nature des forces utilisées, beaucoup d'arguments plaident en faveur de l'utilisation de forces légères. En effet, la vitesse de renouvellement de l'os alvéolaire est plus intense en cas d'application de forces légères qui favorisent, en plus, la résorption directe. Par conséquent, les forces légères permettent une reprise de la vascularisation et diminuent le temps de hyalinisation (7, 100).

Chez l'adulte, la hyalinisation doit être évitée le plus possible pour activer le remaniement et permettre une compensation de la résorption directe, sans perte osseuse (39).

Au cours du déplacement dentaire provoqué, la dent entraîne avec elle son os de soutien et ses limites selon FONTENELLE (38). Il y a donc conservation de l'environnement osseux grâce à une apposition périostée corticale en avant et une résorption en arrière du déplacement. Si la dent se déplace avec son os de soutien, elle emmène aussi les tissus gingivaux, produisant ainsi un remodelage de l'ensemble du parodonte (21,37, 76).

Cependant le mouvement orthodontique n'induit pas forcément un déplacement du complexe dento-parodontal (74). En effet, si des conditions

particulières ne sont pas réalisées, un déplacement dentaire se produit indépendamment des limites alvéolaires, induisant des situations fâcheuses. Dans ce cas de figure, la dent est alors déplacée sans son support.

Toutefois, ce type de déplacement peut revêtir un caractère bénéfique dans le cas où on cherche à égresser une dent fracturée à hauteur du collet par exemple (34,89).

A part la vitesse de renouvellement, le déplacement dentaire est influencé par d'autres facteurs tels que la densité de l'os alvéolaire ou le comportement biologique du parodonte (100).

DEUXIEME PARTIE

DEUXIEME PARTIE:

I/ ASPECTS PARTICULIERS DE L'ORTHODONTIE DE L'ADULTE:

Chez l'adulte, l'orthodontie est appliquée sur un terrain biologiquement modifié par rapport à celui de l'enfant ou de l'adolescent. Par conséquent, l'orthodontiste se servira d'une approche différente pour venir à bout des maux dont souffre le patient adulte.

Ainsi, il apparaît donc qu'il y a des différences notées à divers stades et qui font même la particularité de l'orthodontie de l'adulte. Il va s'en dire que les aspects particuliers seront mis en évidence du premier entretien jusqu'à la réalisation des objectifs thérapeutiques.

I.1/ PARTICULARITES PSYCHOLOGIQUES:

L'orthodontie est une science qui prend de plus en plus de l'ampleur à travers le monde bien que, malheureusement, elle demeure toujours méconnue ou mal comprise chez certaines populations(par exemple en Afrique d'une manière générale) (1).

Certaines personnes adultes sont informées grâce au développement des moyens de communication (radio, télévision, journaux, etc.) ou même lorsqu'elles accompagnent leur enfant en clinique d'orthodontie. C'est souvent dans ce cadre que les adultes sollicitent l'aide de l'orthodontiste. Ce dernier va, donc, à partir de là, élaborer une approche psychologique différente de celle de l'enfant et de l'adolescent. D'abord, il faut noter que l'acquisition de la confiance et de la coopération du patient est tout aussi capitale, même si c'est plus difficile pour ne pas dire que c'est un véritable casse-tête (1,64,75,96). Pour ce faire, l'orthodontiste doit donner des explications claires, précises et détaillées

concernant tous les facteurs intervenant dans la thérapeutique, dans un environnement propice et ouvert à la discussion.

Le patient doit pouvoir prendre tout seul, la décision d'accepter ou non le traitement qu'on lui propose pour jauger le degré de sa motivation. Cette dernière est indispensable surtout quand on sait que l'orthodontiste peut proposer parfois des appareils inesthétiques et dont le port doit s'effectuer sur une durée assez longue (64,96). A ce stade, sachant les sacrifices que le patient peut faire et ceux qu'il ne peut accepter, l'orthodontiste peut déjà envisager quelques compromis sans pour autant mettre en péril l'objectif visé. Pour cela, il pourra utiliser des dispositifs moins encombrants qui éviteront le plus possible les problèmes d'irritations muqueuses et de gêne lors des différentes fonctions orales telles que la phonation ou la mastication. Il ne faut pas oublier, en effet, que nous agissons sur un terrain marqué par l'âge, beaucoup plus sensible aux moindres agressions(18).

En outre, certains patients adultes finissent par renoncer au traitement, malgré l'importance de leur dysmorphose, aidés parfois par le coût onéreux qui constitue un frein (1,71). L'orthodontiste doit amener le patient à comprendre toutes les exigences du traitement orthodontique telles que la nécessité d'une hygiène orale correcte, le temps plus ou moins long d'adaptation du port de l'appareil et tous les problèmes susceptibles de se poser. Cette opération vise à faire savoir au patient que le succès dépend aussi, en bonne partie, de sa participation active (75).

A la fin de l'entretien avec le patient, l'orthodontiste pourra avoir une idée sur cette coopération future sans laquelle aucun traitement ne doit être envisagé.

I.2- PARTICULARITES DIAGNOSTIQUES:

En ce qui concerne le diagnostic, il faut noter qu'il y a pas de différence dans les étapes entre l'adulte et l'enfant. La démarche diagnostique est identique. La différence réside dans la manière ou la considération particulière de telle ou telle étape.

L'examen clinique sera suivi par des examens complémentaires tout aussi importants.

Au cours de l'examen clinique, l'orthodontiste insistera sur l'occlusion, sur l'aspect du parodonte, sur l'anamnèse et l'état général du patient. Il conviendra d'examiner minutieusement chacun de ces éléments puisque les connaissances accumulées à ce niveau influent obligatoirement sur la conduite thérapeutique.

Au cours de l'interrogatoire, l'état général du patient est à préciser car il ne faut pas oublier qu'avec l'âge, des problèmes de santé de divers ordres peuvent souvent se présenter. Le patient doit être interrogé sur les médications car certaines peuvent changer même la personnalité de l'individu. C'est le cas avec la prise de tranquillisants (96). D'autres médicaments peuvent avoir une influence directe sur la physiologie osseuse sur laquelle on compte lors des remaniements provoqués.

Un examen parodontal rigoureux sera effectué. A ce niveau, l'aide du parodontologiste est incontournable. Les traitements orthodontiques sont eux-mêmes susceptibles de provoquer des lésions parodontales si des précautions particulières ne sont pas prises. Autant dire donc qu'un examen pointu est fondamental étant donné qu'on agit sur un terrain vieillissant qui a subi des modifications tissulaires (18). Il s'agit souvent d'un parodonte fragile, surtout quand il y a présence de la maladie parodontale fréquente à cet âge. Celle-ci devra être traitée d'abord avant toute action orthodontique. Le contrôle de la plaque et du parodonte constitue un objectif permanent en dehors même de toute

pathologie parodontale. Cet examen parodontal est donc primordial car il permet à l'orthodontiste de prendre toutes les précautions particulières visant à préserver la santé parodontale ou à éviter d'aggraver un parodonte affaibli.

Par ailleurs, l'examen occlusal revêt également une connotation particulière (96). L'orthodontiste va agir sur les dents pour leur faire imprimer les mouvements souhaités dans le but d'obtenir telle ou telle occlusion en respectant de façon harmonieuse le couloir dentaire. Pour ce faire, la position de chaque dent sera bien étudiée, toutes les interférences et les éléments d'instabilité seront relevés, aussi bien sur le plan dynamique que statique.

La musculature sera bien appréciée car elle peut influencer sur le traitement orthodontique de manière significative négativement en présence de tension permanente. Chez l'adulte, le stress quotidien peut être à l'origine de ce phénomène. Cet état de fait justifie l'établissement d'une rééducation neuromusculaire.

Des troubles de l'articulation temporo-mandibulaire peuvent apparaître également avec l'âge. Il conviendra donc de les chercher en prenant des radiographies adéquates.

Aussi, étant donné qu'on ne peut plus compter sur les phénomènes de croissance des bases osseuses, les examens céphalométriques présentent un intérêt certain. Ils sont comparables et superposables au cours du temps et permettent de prévoir les différents déplacements dentaires ou des bases osseuses (cas de chirurgie orthognatique).

I.3 - PARTICULARITES PHYSIOLOGIQUES:

Le tissu osseux est sous l'influence de plusieurs facteurs d'ordre physiologique et / ou environnemental. En conséquence, il y a apparition de plusieurs modifications qui touchent à la fois les tissus durs et les tissus mous

(3,26,94). Ces différents changements tissulaires peuvent même être influencés par la présence de maladies chroniques telles que l'artériosclérose, le diabète ou l'ostéomalacie ou d'autres désordres métaboliques (18,72). Ce qui pousse donc l'orthodontiste à mettre en jeu d'autres considérations quand une thérapeutique est envisagée. Par exemple en cas de grossesse ou d'hyperthyroïdie, il y a augmentation de l'activation et l'orthodontiste doit être extrêmement prudent du fait de la réduction conséquente de la résistance.

Il a été également démontré que le déplacement dentaire se produit avec un retard comparé à celui observé chez l'enfant (1,75,96). Le nombre d'ostéoclastes et d'ostéoblastes impliqué dans les processus de modelage osseux diminue. Cet état de fait se traduit par une réduction des zones momentanément actives (72).

Par conséquent, chez l'adulte, la tendance est à la réduction de la quantité d'os formé. Il faudra donc avoir une idée précise sur l'os alvéolaire, à savoir sa densité, sa nature, son architecture et sur la morphologie radiculaire (45, 96). Ces éléments ont une grande importance lors de la détermination de l'intensité et de la nature des forces appliquées.

A cause des changements physiologiques, la maîtrise des forces appliquées devient primordiale.

Chez l'adulte, on a un parodonte dont la capacité de prolifération a chuté, donc il est fragilisé par rapport à celui de l'enfant (96). Nous savons également que la maladie parodontale avec perte osseuse, même dérisoire est fréquente à l'âge adulte (80% selon LECLERC (58)). En outre, le parodonte est très sensible aux différents facteurs irritatifs même si à ce sujet, la résistance individuelle est très variable (72,75,96).

En perspective, cela signifie que l'action orthodontique doit s'effectuer sur un terrain bien préparé et doit être elle-même dénuée de toute nocivité. En d'autres termes, l'orthodontiste va déplacer des dents. Or l'action orthodontique en présence de maladie parodontale, contribue inévitablement à son accentuation

et à une mobilité dentaire excessive, non contrôlée (58). Le contrôle de l'inflammation et de la mobilité dentaire est plus qu'important chez l'adulte. Un traitement parodontal est donc de rigueur, en cas de parodontopathie. Ce traitement aura pour but la suppression de toute inflammation et irritation(96). Sur le plan occlusal, il faudra penser à l'élimination de toutes les prématurités et les surcharges occlusales. Le contrôle de l'inflammation est incontournable même lorsque le parodonte est sain, et cela ne saurait se faire sans l'implication active du patient.

Armé de ces éléments, l'orthodontiste va déjà avoir une idée sur la qualité des ancrages et sur la durée d'application des forces. Les résorptions alvéolaires sont fréquentes aussi bien en technique vestibulaire que linguale, d'où l'obligation de prudence(95,96).

Même si les dispositifs utilisés constituent malgré tout un corps étranger, une certaine adaptation est possible (75,96). Pour faciliter cette adaptation, l'orthodontiste doit veiller à la qualité de l'état de surface des éléments mécaniques.

Chez l'adulte, en présence de certains décalages des bases osseuses, la seule solution qui permet d'y remédier efficacement est le recours à la chirurgie orthognatique(1, 88, 96). Autant chez l'enfant, le potentiel de croissance peut être influencé pour régler certaines dysharmonies, autant chez l'adulte, la croissance ne peut être stimulée. Donc la chirurgie orthognatique occupe une place considérable dans la réhabilitation occlusale de l'adulte à cause des changements physiologiques ci-dessus évoqués.

I.4- PARTICULARITES THERAPEUTIQUES:

Chez l'enfant, le traitement orthodontique est souvent sollicité auprès de l'orthodontiste par les parents face à leur inquiétude. Chez l'adulte, le traitement orthodontique est souvent recommandé par le chirurgien dentiste généraliste pour des raisons prothétiques ou autres (58,64).

Les objectifs de traitement sont différents de ceux recherchés chez l'enfant, même si du point de vue globale, il s'agit toujours de rétablir l'esthétique et la fonction. Du fait même des particularités psychologiques, diagnostiques et physiologiques surtout, l'orthodontie de l'adulte est une orthodontie de compromis (1,64,75). Il ne s'agit pas de mettre en cause les principes fondamentaux qui jalonnent toute la démarche thérapeutique. Il s'agit plutôt de trouver un terrain d'entente permettant en accord avec le patient et sa propre motivation, d'obtenir un résultat satisfaisant aussi bien pour ce dernier que pour le spécialiste sans perdre de vue toute la rigueur et le sérieux qui régissent la discipline orthodontique.

L'appareillage utilisé chez l'enfant devient pour la plupart inadéquat chez l'adulte pour plusieurs raisons parmi lesquelles la gêne et l'absence de confort (18,61, 64,96). Le problème de son acceptation se pose donc inévitablement.

Il faudra donc obtenir un résultat satisfaisant en un temps court et avec des appareils le moins encombrants possible tout en tenant compte de l'esthétique. C'est pourquoi, on utilisera une biomécanique élaborée (appareils segmentés par exemple) ou on posera l'indication d'une intervention chirurgicale dans certains cas (diminution importante de la durée).

C'est ce qui explique également l'utilisation d'attaches linguales ou palatines, transparentes (c'est à dire en plastique ou de type céramique) dans les cas favorables, chaque fois que possible.

Chez l'adulte, les objectifs thérapeutiques doivent être scindés pour permettre une adaptation progressive, mais aussi diminuer la gêne esthétique ou fonctionnelle (élocution par exemple) autant que possible (64,96). Par exemple, dans certains cas, on peut traiter les secteurs latéraux d'abord avant les secteurs antérieurs.

Les objectifs thérapeutiques ne peuvent se limiter uniquement au présent, surtout chez l'adulte jeune (94, 107). En effet, chez ce dernier, il faudra projeter les résultats dans le temps à cause des effets du vieillissement. Par exemple, une légère biproalvéolie serait même bénéfique, car avec l'évolution de la face, elle va avoir tendance à s'effacer. Le profil sera donc avantage.

Chez l'adulte, en l'absence de toute parodontopathie, il y a une certaine perte osseuse physiologique (18,58). Ainsi, le support osseux de la dent diminue par rapport à celui de l'enfant (96). En effet, le centre de résistance de la dent peut varier considérablement, surtout en présence d'une lésion osseuse importante. Cet élément est très important car une même force appliquée sur une même dent, mais avec un centre de résistance différent (période différente), aboutira à des réactions tissulaires différentes (96). Ainsi, la connaissance du support osseux des dents permet une adaptation de l'appareillage et des objectifs par modification des paramètres en jeu (l'intensité de la force par exemple). La valeur des différents ancrages en dépend. A cause des particularités physiologiques comme l'importance de la hyalinisation, l'utilisation des forces légères mais suffisamment efficaces est ici particulièrement indiquée(64, 96,100). Qui parle de force pense aux caractéristiques du fil, à savoir, sa nature, son calibre et sa longueur qui sont tout aussi importants dans l'adaptation (62).

Chez l'adulte, la préparation parodontale initiale revêt une grande importance, car il faut le rappeler, un traitement orthodontique ne peut être entamé si le terrain n'est pas préparé (44, 106). Non seulement le patient doit être

bien motivé, mais l'on devra également veiller à éliminer tout facteur irritatif et à traiter les récessions gingivales.

La chirurgie buccale joue un rôle très important dans la thérapeutique orthodontique (29, 35, 57). En effet, on peut parfois y recourir en début ou en fin de traitement. Par exemple, en cas de béance due à une macroglossie, une glossectomie partielle sera effectuée avant l'intervention de l'orthodontiste. C'est également le cas en présence de frein labial ou lingual court, ou bien lorsqu'on décide de réaliser une fibrotomie en fin de traitement, en guise de contention.

Chez l'enfant, des extractions sont souvent indiquées pour corriger certaines dysharmonies. Alors que chez l'adulte, on préconise plutôt la réduction par coronoplastie (88).

La démarche thérapeutique orthodontique est de nos jours bien codifiée (88). Elle passe par le préalable parodontal, l'utilisation d'appareils plus esthétiques et la réalisation de déplacements très progressifs. En fin de traitement, c'est la contention fixée qui prime et en particulier les attelles collées en nickel-chrome (96).

Par ailleurs, l'avènement de la chirurgie implantaire a permis de faire des progrès importants dans la thérapeutique orthodontique chez l'adulte. En effet, chez ce dernier, on peut être confronté à des cas d'édentement partiel, surtout au niveau postérieur. Et si un traitement orthodontique est envisagé, il se posera un problème de fixation des ancrages. La solution viendra de l'implantologie qui permettra à l'orthodontie de pouvoir bénéficier d'un dispositif artificiel pour un ancrage optimal (108).

La collaboration multidisciplinaire est dès lors plus étendue ; elle doit être plus ressentie chez l'adulte.

II / CONTRE-INDICATIONS, LIMITES ET MOYENS THERAPEUTIQUES:

II.1 - LES CONTRE-INDICATIONS ET LIMITES THERAPEUTIQUES:

D'une manière générale, pour comprendre les contre-indications d'un traitement orthodontique, il faut prendre en compte un certain nombre de paramètres. En effet, il faudra établir non seulement les limites de telle ou telle thérapeutique, mais également savoir apprécier ce que celle-ci nous apportera en prévision de positif par rapport à l'état précédent.

Selon MELSEN (71), l'orthodontie doit être limitée aux cas où les conditions extérieures sont optimales. D'une manière plus précise, le traitement s'inscrit toujours dans un cadre multidisciplinaire en présence d'une motivation et d'une coopération réelles du patient adulte. C'est seulement dans ces conditions que l'orthodontiste pourra étudier la possibilité ou non du traitement orthodontique et établir un pronostic. A ce niveau, ce dernier peut déjà poser la contre-indication de tel ou tel mouvement.

Selon PHILIPPE J. (88), il y a seulement des états parodontaux limites pour le traitement orthodontique. La connaissance des aspects extrinsèques et intrinsèques, à savoir la biomécanique et la biologie, demeure incontournable (71, 74). L'étude de ces différents paramètres va nous permettre d'établir les mouvements possibles, d'évaluer leurs conséquences par rapport à l'effet escompté. De là, peuvent provenir certaines contre-indications.

Le déplacement dentaire est soumis à une limitation biomécanique (74). En effet, lorsqu'une force est appliquée sur l'attache et selon qu'elle est à proximité ou éloignée de cette dernière, il y a des mouvements qui s'effectuent dans les trois sens de l'espace. Mais tous ces mouvements sont en fait une

combinaison de rotation et de translation autour du centre de résistance de la dent ou légèrement en dehors, mis à part les mouvements de rotation pure et de translation. Il est important de comprendre ces différents éléments pour savoir ce qu'on peut faire ou pas en face d'une situation donnée.

Les mouvements dentaires induits doivent être cohérents (71). Cela veut dire que les différentes forces en jeu travaillent dans la même direction et permettent d'obtenir l'effet thérapeutique recherché.

Par contre, le mouvement devient incohérent lorsqu'on a des forces à effet contradictoire. Par exemple, quand on veut redresser une canine impactée mésialement, il se produit en plus du redressement, une égression de la dent. Il y a cohérence entre ces deux déplacements car on souhaite régler à la fois le problème de l'alignement et de la sous-occlusion (fig4). Mais dans la cas où on veut redresser une molaire mésioversée présentant des contacts occlusaux (égression physiologique), il se produit parallèlement au mouvement de redressement une égression non souhaitable (fig5). Il y a donc une incohérence qui est à prendre en considération. Dans ce cas, on peut alors décider de changer les ancrages, mais en prenant en compte les effets indésirables qui se présenteront pour les dents concernées. Si les ancrages peuvent entraîner d'importantes lésions sur les dents supports de nature à compromettre le bénéfice escompté du traitement, il vaut mieux renoncer à ce dernier.

Sur le plan intrinsèque, il est à remarquer que la chirurgie orthognatique est contre-indiquée pour les mouvements inférieurs à 2 mm (49). Avant le traitement orthodontique, l'étude de l'os est très importante. En effet, l'orthodontiste pourra ainsi définir la quantité de perte osseuse acceptable.

D'une manière générale, le traitement orthodontique est évité en cas de (74) :

- manque de coopération du patient;
- présence d'obstacles anatomiques (sinus);
- absence de contrôle de l'inflammation et de l'infection;

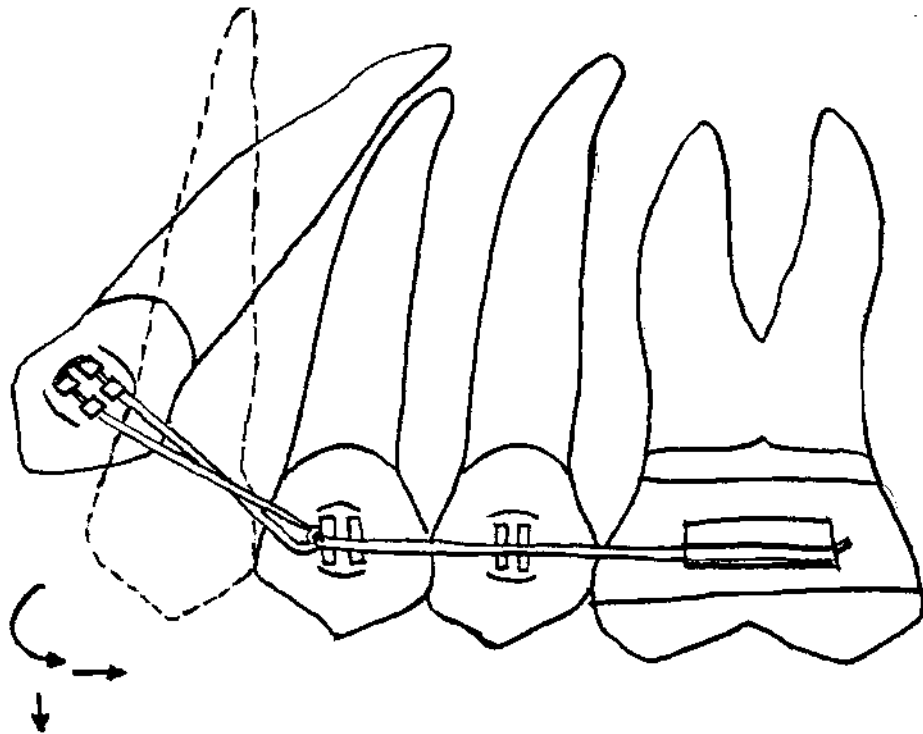


Figure 4 : Mouvements induits dans le redressement d'une canine impactée
mésialement

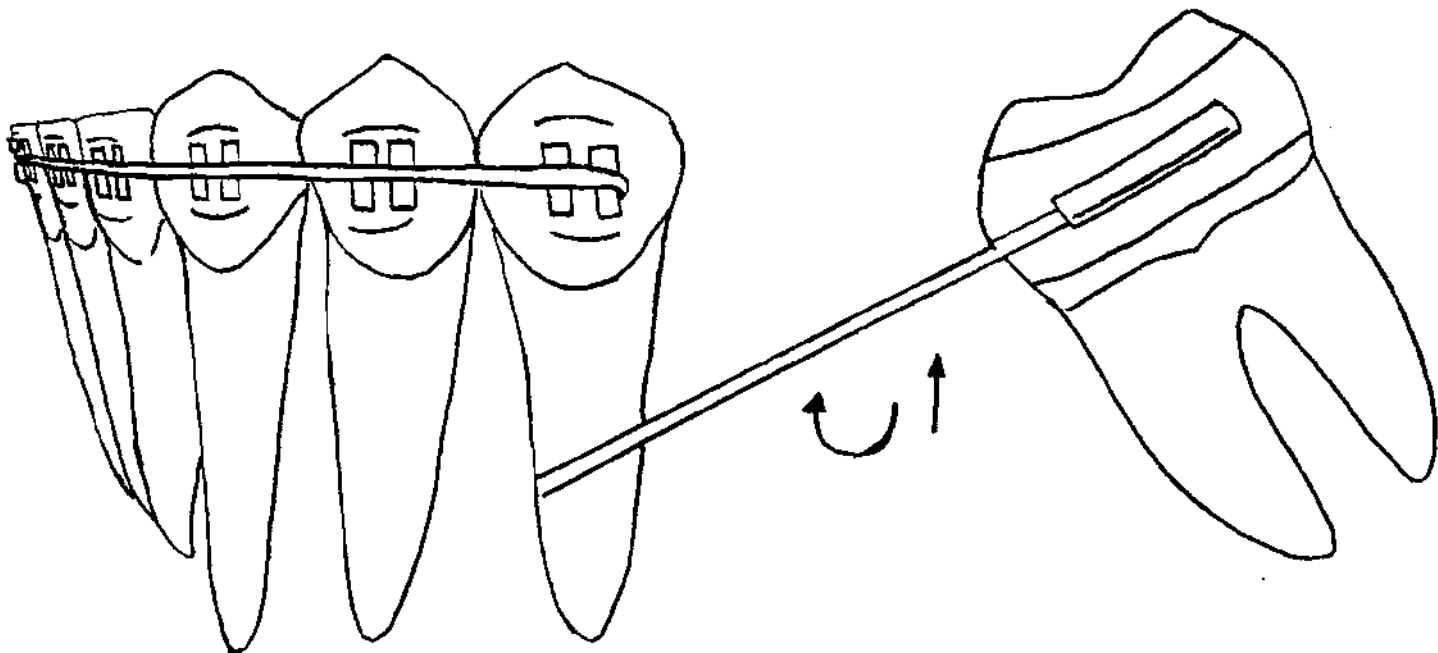


Figure 5 : Mouvements induits dans le redressement d'une molaire mésioversée
et égressée

- absence de contention ultérieure ;
- environnement défavorable en relation avec une ingression en présence d'une perte osseuse verticale, ou une égression en présence d'une perte osseuse horizontale ou pouvant mettre à nu une furcation au niveau molaire;
- problèmes systémiques non traités ou difficiles à contrôler;
- absence de système d'ancrages adéquats.

Il faut tout simplement retenir que les forces doivent se distribuer de manière physiologique au ligament pour un déplacement contrôlé de l'unité active. Pour ce faire, les dents supports d'ancrages doivent être soumises aux forces occlusales, l'état parodontal doit être satisfaisant et le dispositif biomécanique doit être adapté. Il faut un élément dentaire par unité active ou réactive.

En outre, certains types de mouvements sont contre-indiqués si on veut utiliser des moyens conventionnels orthodontiques parce que pouvant entraîner des lésions au niveau du tissu parodontal (exemple version trop importante).

II.2 - LES MOYENS THERAPEUTIQUES:

L'orthodontie dispose d'une panoplie de moyens thérapeutiques pour venir à bout des différents problèmes. Ces moyens seront retrouvés de la phase de traitement à la phase de contention.

En fonction des dysmorphoses, l'orthodontiste peut recourir aussi bien à des appareils fixes qu'à des appareils amovibles pour les cas les plus simples tels que la version d'un petit nombre de dents (18). Mais d'une manière générale, c'est la technique fixe multi-attache qui est la plus utilisée et la plus efficace, même si elle est difficilement acceptée (58, 75, 88, 96). Elle est très développée de nos jours grâce aux progrès faits dans le domaine technique. Il s'agit d'un système d'arcs préformés bien adaptés à chaque dent et avec des colles

d'utilisation commode. Pour faire face aux exigences esthétiques des patients, la technique linguale a même vu le jour. Les résultats sont aussi satisfaisants que ceux des techniques habituelles. Par contre, c'est une méthode dont le coût est élevé parce que faisant appel à la collaboration d'un laboratoire spécialisé. Sa mise en place est très délicate pour le spécialiste (18, 88). Par conséquent, la technique linguale ne peut pas être toujours utilisée (impossibilité dans certains cas cliniques ou bien pour des raisons économiques).

Pour rendre plus acceptable la technique vestibulaire, il y a apparition de brackets en céramique, d'arcs transparents en polycarbonates ou en céramique, donc plus esthétiques (64, 75, 96).

En dehors du système multi-attache, il y a aussi d'autres méthodes discrètes et plus simples (88, 102). Ce sont les systèmes sous-labiaux (par exemple élastiques vestibulaires pour linguoversion des incisives), les dispositifs palatins (arc palatin pour correction des mésiorotations molaires ou distalisation molaire) et certains appareils amovibles tels que l'appareil de Crozat ou le tooth-positioner.

Un appareil amovible est mieux indiqué en présence de parodontopathie sévère (support osseux des ancrages insuffisant) ou en cas d'édentement étendu pour certains types de mouvements (45). Chez l'adulte, l'appareil de Crozat (dispositif entièrement métallique) est préféré à la plaque de Hawley. Elle est pratiquement invisible et peut beaucoup améliorer l'esthétique en début de traitement.

Les forces extra-orales peuvent aussi être retrouvées chez l'adulte (102). Aussi, la réduction coronaire interproximale constitue une alternative aux extractions dans le traitement de la dysmorphose dento-maxillaire chez l'adulte. En effet, en présence d'un encombrement dentaire minime, cette technique peut permettre un gain d'espace appréciable (40).

En outre, le choix du fil est très important, car c'est l'élément moteur du traitement (62). L'emploi d'arcs multispères, d'arcs en nickel-titane ou TMA (titane molybdène acier) ou d'arcs à mémoire permet de réduire l'inconfort (64). D'autre part, selon les techniques, on utilise soit des arcs en acier pour l'Edgwise, des arcs australiens (fil à base de fer) pour la technique de BEGG, l'Elgiloy (fil à base de cobalt) pour la technique de Ricketts, soit le TMA, les arcs en nitinol, mémoire de forme pour le Straight Wire(arc droit).

Certains traitements thermiques effectués au cabinet, peuvent même renforcer la résistance des fils (33).

L'orthodontie dispose aussi des moyens mécaniques pour la contention en dehors des procédés non mécaniques (équilibration, fibrotomie). Il faut savoir que la phase de contention est capitale car elle permet de conserver le résultat obtenu et d'éliminer les mobilités occasionnées.

Comme moyens de contention, on peut citer les appareils fixes tels que le fil collé sur les faces linguales ou les attelles métalliques et les appareils amovibles tels que la plaque nocturne de Hawley, la gouttière en matériaux thermoformé ou les élastiques unimaxillaires ou bimaxillaires (58, 102).

TROISIEME PARTIE

APPORT ET INTERET DE
L'ORTHODONTIE DE L'ADULTE DANS LES
DIFFERENTES DISCIPLINES
ODONTOLOGIQUES

I / GENERALITES:

L'orthodontie est une discipline très riche qui, par la compréhension des phénomènes de croissance, de la physiologie, de la physiopathologie et de la biomécanique, améliore sans cesse son champ d'activité, ses performances. Elle s'intègre, de plus en plus dans les plans de traitement pluridisciplinaire, chez les adultes. En effet, la réhabilitation occlusale chez l'adulte requiert souvent une vision thérapeutique globale, une approche multidisciplinaire nécessitant donc des compétences diverses et variées qui intègrent l'orthodontie (19).

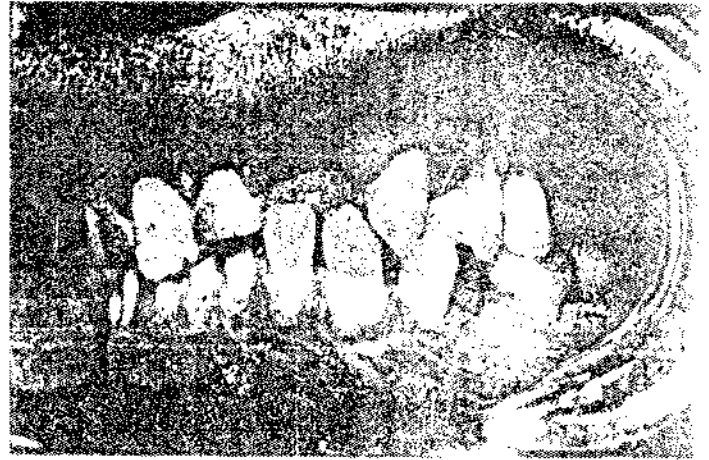
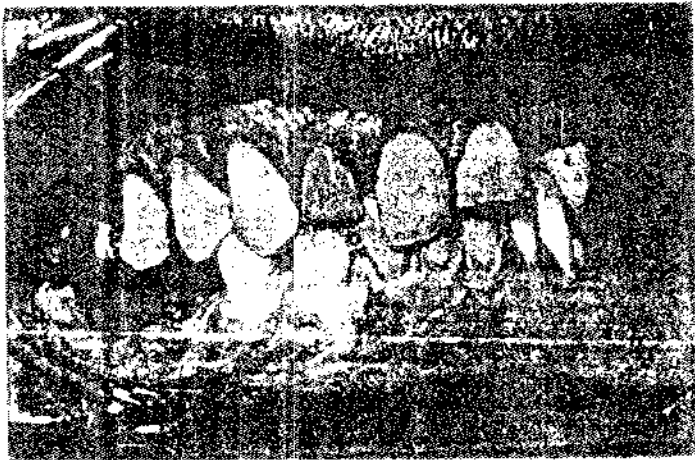


Les indications les plus fréquentes sont l'amélioration de la maintenance parodontale grâce à l'alignement des dents, le rétablissement d'une occlusion fonctionnelle (53), l'aménagement d'espaces prothétiques permettant le recours aux techniques les plus conservatrices (réalisation de bridges ou pose d'implants) ou la réhabilitation esthétique qui font suite à une pathologie. En conséquence, la phase orthodontique peut s'inscrire dans le cadre d'une thérapeutique parodontale, chirurgicale, ou prothétique (1,53, 58, 79, 95).

II / ORTHODONTIE ET PROTHESE:

Chez l'adulte, il est souvent fréquent de noter des déplacements, des mobilités dentaires ou même un effondrement de l'occlusion faisant suite à des extractions non compensées. La remise en place des dents et la pose de prothèses assurent l'établissement d'une bonne occlusion et préservent la denture à long terme (55, 60, 79).

L'orthodontie peut ainsi beaucoup apporter aux restaurations prothétiques et aux restaurations de l'occlusion en général (61;79). Les principales indications chez l'adulte sont:

- le réaménagement d'espaces (58, 87) (figure 6) ;



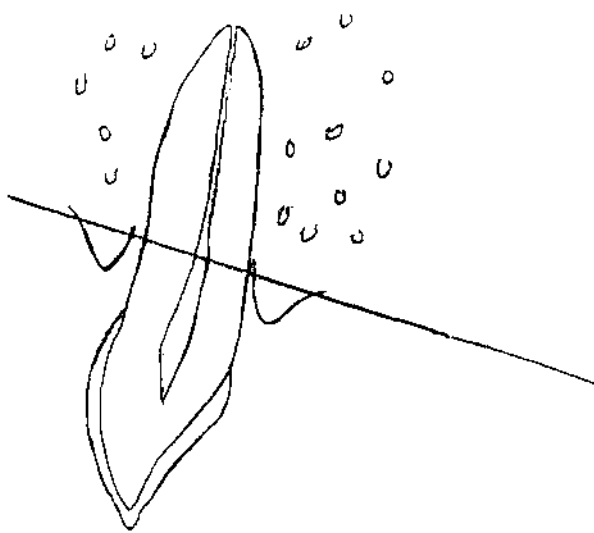
- le redressement d'axes dentaires ;
- la réalisation de mouvements d'ingression ou d'égression.

Le réaménagement d'espace permet d'éviter des restaurations prothétiques de grande étendue tout en établissant des rapports d'occlusion stables et fonctionnels.

Avec l'avènement de l'implantologie qui prend une place dans l'arsenal thérapeutique, l'orthodontie voit également ses indications augmentées par la même occasion (64, 108). En effet, la thérapeutique implantaire exige souvent une préparation orthodontique ; car l'implantologiste aura besoin d'espaces suffisants pour la mise en place des implants devant accueillir les futures prothèses. Ainsi, l'orthodontiste, dans la phase du traitement qui lui revient, se chargera d'aménager l'espace pouvant recevoir le système implantaire dans les conditions souhaitées (99). Cette solution orthodontique et implantaire est parfois indiquée de nos jours dans certains traitements prothétiques comme par exemple dans le cas où l'on se propose de réhabiliter un patient adulte présentant des agénésies dentaires multiples (58, 87).


Le réaménagement d'espace peut également être indiqué en cas de séparation de racines au niveau postérieur pour favoriser l'établissement de prothèses unitaires et bien répartir l'espace disponible (58). C'est un procédé qui est envisagé par exemple en cas de fracture au niveau des racines des deux molaires mandibulaires voisines ou même en cas de présence d'une furcation visible sur une molaire pour faciliter une bonne hygiène et maintenir la dent sur l'arcade. L'orthodontie va agir après le traitement endodontique et la mise en place de couronnes provisoires.

Les traitements orthodontiques rendent les actes prothétiques moins mutilants et permettent la conservation de dents condamnées autrefois à l'extraction, comme par exemple l'égression de racines en cas de fracture sous-gingivale infra-alvéolaire (46, 89) (Figure 7).



Fracture se situant au dessous de la crête
alvéolaire

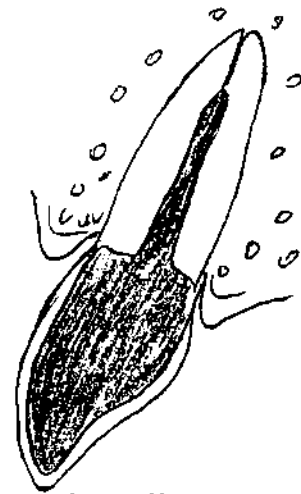
a -



b -

Réalisation du traitement endodontique
couronne

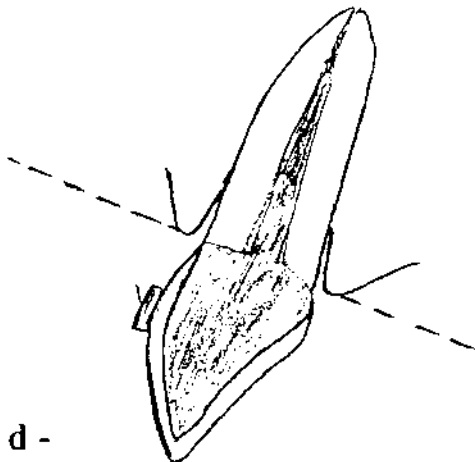
(après fracture)



c -

mise en place d'une

provisoire



d -

Après action orthodontique

Trait originel de la fracture à hauteur gingivale

Figure 7 a - b - c - d: Egression d'une dent présentant une fracture sous gingivale infra-alvéolaire.

Dans ce cas, après le choix du mouvement qui dépend des objectifs prothétiques, il sera réalisé un traitement endodontique dont le résultat est important pour la suite du traitement. Puis, il s'en suivra une restauration provisoire de la dent qui précédera le traitement orthodontique. Ce dernier, dans la majorité des cas se traduit en une égression rapide ou extrusion. Toutefois, dans le cas où les niveaux gingivaux et osseux sont insuffisants, une combinaison de mouvements est envisageable à savoir une égression lente pour augmenter la hauteur de gencive attachée et le niveau osseux, et qui sera suivie d'une égression rapide.

En fin d'égression et avant la réalisation prothétique finale, il faudra réaliser une gingivoplastie simple en vue d'harmoniser le pourtour gingival avec celui des dents voisines. La traction orthodontique présente donc un intérêt certain même si la séquence thérapeutique peut paraître contraignante pour le patient.

Il faut noter que l'indication de l'égression dans ce cas doit être bien posée après analyse de plusieurs facteurs tels que la longueur et la morphologie radiculaires (34). En outre, lorsqu'il est préconisé, il doit être effectué avec beaucoup de prudence, surtout si l'os vestibulaire est d'épaisseur faible (au niveau des incisives mandibulaires par exemple);

Le choix orthodontique pour l'élongation coronaire nécessite de la part du prothésiste une bonne connaissance des différents mouvements orthodontiques mais aussi de la part de l'orthodontiste une bonne maîtrise des impératifs prothétiques.

L'intérêt de la traction orthodontique se manifeste donc dans la récupération des dents délabrées ou fracturées devant servir de supports de prothèse fixée, car dans de tels cas, il faut prendre en compte l'espace biologique qui, lorsqu'il est insuffisant ou absent, doit être obligatoirement corrigé ou recréé

en se servant de techniques d'allongement coronaire orthodontique et / ou chirurgicale (89).

Ainsi, la réhabilitation prothétique fait appel à l'orthodontie qui devra réaliser des mouvements d'égression permettant l'élongation en alternative aux techniques chirurgicales de résection.

En conséquence, lorsqu'une dent perd sa couronne clinique par fracture ou lorsque l'on est en présence d'un délabrement coronaire par lésion carieuse, le mouvement d'égression de la partie restante peut être indiqué après une évaluation de sa qualité.

Le mouvement d'égression va contribuer à favoriser le respect des impératifs prothétiques que sont, l'aménagement de l'espace biologique, l'adaptation de la limite cervicale, l'évaluation prospective de la valeur de la dent résiduelle.

En outre grâce aux redressements dentaires, les actes prothétiques impliquent un moins grand nombre de dépulpations et la prothèse fixée est favorisée grâce à l'aménagement d'espaces bien répartis entre les dents supports. Du coup, il y a des avantages non négligeables car le prothésiste ne sera pas obligé d'utiliser des artifices prothétiques plus sophistiqués et les surcharges occlusales s'établiront selon les axes corrects.

Toutes ces raisons font que la préparation orthodontique permettant un redressement des axes et un aménagement des espaces constitue une indication de choix.

Cela est d'autant plus vrai que chez l'adulte, il y a souvent des versions dentaires fréquentes qui font suite à une avulsion pour cause de carie non compensée ou à une agénésie non traitée ou autre.

En fonction des objectifs prothétiques, l'orthodontiste peut effectuer soit un redressement d'axe sans réouverture d'espace, soit un redressement avec réouverture d'espace grâce à une biomécanique adaptée et bien contrôlée (53).

III / ORTHODONTIE ET PARODONTOLOGIE:

L'orthodontie peut jouer un rôle remarquable dans l'application des plans de thérapeutique parodontale notamment dans la maintenance parodontale. Mais avant, il conviendrait d'étudier les éléments qui interviennent dans la maladie parodontale pour comprendre les raisons pour lesquelles l'orthodontie est impliquée. Un mauvais alignement dentaire peut être source de problèmes parodontaux (13, 51). En effet, lorsque les dents sont trop espacées, le parodonte devient aussi exposé face aux multiples agressions mécaniques qui peuvent sévir au sein de la cavité buccale. Cet état de fait constitue une porte ouverte à l'inflammation parodontale. Egalement, lorsqu'un encombrement dentaire entraîne un chevauchement dépassant 1 mm (13), il y a un risque d'inflammation gingivale qui peut évoluer pour atteindre l'os alvéolaire, conséquence de la difficulté de nettoyage et de l'accumulation de plaque dentaire qui en découlent.

De même, lorsqu'on est en présence d'une mauvaise occlusion, il y a des dents qui ne travaillent pas lors de la mastication. Au cours du temps, ces dents deviennent fragiles par manque de stimulation de leur parodonte. Des lésions parodontales apparaissent sur les dents concernées car leur parodonte ne bénéficie plus des contacts fonctionnels nécessaires à la préservation de la santé.

Aussi, il peut y avoir des grincements dentaires à l'origine de dysfonctions crânio-mandibulaires telles que le syndrome algo-dysfonctionnel de l'articulation mandibulaire ou SADAM. Par ailleurs, une supraclusion incisive peut provoquer un traumatisme direct sur la gencive et entraîner une lésion parodontale.

Il faut signaler que l'orthodontie ne constitue pas en soi une thérapeutique aux lésions parodontales mais elle facilite, d'une part l'entretien d'une hygiène bucco-dentaire correcte en permettant une élimination efficace de la plaque dentaire, d'autre part elle peut contribuer aux traitements des lésions parodontales grâce aux réaménagements qu'elle permet.

Quand le parodontologiste sollicite l'aide de l'orthodontiste, ce dernier trouve déjà une cavité buccale bien préparée (élimination de la plaque). Autant dire que la disponibilité du parodontologiste est déjà assurée. Cet élément est très important dans la réussite des traitements orthodontiques. En effet, il faut rappeler que même en l'absence de lésions parodontales, l'aide du parodontologiste est nécessaire avant, pendant et après le traitement orthodontique, à cause des dispositifs mécaniques qui sont susceptibles d'engendrer des problèmes parodontaux (95, 106).

Il convient maintenant de voir comment, et dans quelles situations, le traitement orthodontique peut apporter des éléments bénéfiques aux soins parodontaux.

L'orthodontie, d'après NICOLAY (78), est indiquée pour permettre une issue optimale aux thérapeutiques parodontales et une bonne maintenance à long terme.

L'orthodontiste contribue donc aux thérapeutiques parodontales par :

- le repositionnement des dents mésioversées ou en rotation ;
- la correction des proximités radiculaires;
- la correction de l'encombrement dentaire excessif;
- la correction des supraclusions importantes;
- la réalisation d'une occlusion plus stable.

Le traitement orthodontique est également envisageable sur les patients adultes atteints de parodontite à progression rapide. D'après RUSSO (95), elle permet dans ce cas, une amélioration du parodonte marginal et profond, et le succès et la stabilité thérapeutiques dépendent de la collaboration interdisciplinaire.

Chez l'adulte, il est fréquent de trouver sur des dents mésioversées, surtout au niveau postérieur, des lésions parodontales (45). Cela peut être attribué à la situation anatomique particulière qui favorise plutôt l'accumulation et la rétention

de plaque dentaire. Dans ces conditions, la santé parodontale ne peut être rétablie et maintenue qu'après une correction des axes molaires. En outre, cette correction participe à l'élimination des traumatismes locaux incriminés dans l'accélération de la destruction parodontale. Donc, pour de tels cas, l'orthodontie entraîne plus ou moins directement un nivellement du défaut osseux et un repositionnement gingival apical. Il y a une augmentation de la couronne associée au mouvement de redressement. Et en cas d'existence de poche profonde, cela est bénéfique car sa profondeur s'amointrit considérablement. Le parodontiste, s'il a prévu de faire un acte de chirurgie peut surseoir à celui-ci ou bien le pratiquer, mais avec une moindre éviction tissulaire, car le déplacement induit change favorablement la topographie de l'os.

En présence de lésions parodontales sur des dents dont l'alignement ne favorise pas le maintien d'une bonne hygiène bucco-dentaire, un traitement orthodontique peut être indiqué pour faciliter le travail du parodontologiste. Plusieurs auteurs ont reconnu certaines relations indirectes entre la maladie parodontale et la malocclusion pré-existante chez les adultes (51). En effet, dans de tels cas, il y a non seulement les difficultés de brossage mais également le plus souvent une absence de motivation subjective à l'entretien des dents (71). En conséquence, un traitement orthodontique peut apporter à de tels individus une idée positive d'eux-mêmes et les pousser à apporter davantage de soins à leur hygiène bucco-dentaire. La coopération du patient se trouve ainsi renforcée pour le plus grand bonheur du parodontologiste.

Dans les supraclusions incisives importantes, le repositionnement correct du complexe alvéolodentaire est très important dans le traitement des lésions associées. Nous savons que ces parodontopathies proviennent directement de l'agression tissulaire. Donc, l'élimination du traumatisme grâce à une ingression thérapeutique va contribuer en grande partie à la suppression des lésions (38, 74, 78).

Aussi, nous savons que les surcharges occlusales peuvent accélérer l'évolution d'une poche parodontale et leur suppression conduit à une guérison plus rapide. Un traitement orthodontique peut équilibrer les pressions occlusales et musculaires à cause des réaménagements induits. De plus, en cas de dysfonctions articulomandibulaires, l'équilibration occlusale peut ne pas être suffisante dans certains décalages importants (96) (cas de la béance incisive ou de la proalvéolie supérieure par exemple). Autrement dit, le déplacement dentaire participe énormément à l'équilibrage occlusal tout en améliorant l'architecture dento-parodontale. Par conséquent, l'orthodontie contribue à faire disparaître tous les signes douloureux articulaires ou musculaires qui accompagnent souvent ces problèmes d'ordre occlusal.

Selon FONTENELLE (38), la dent se déplace avec son environnement si celui-ci est complet. En plus, de nombreux auteurs, partant de l'idée que tout mouvement dentaire est ostéogénique, ont proposé d'utiliser l'égression thérapeutique pour faciliter le traitement de certaines lésions infra-osseuses (38). Plusieurs observations cliniques permettent d'affirmer que le remodelage induit par le mouvement d'égression améliore l'architecture osseuse avec un nivellement de la crête osseuse (38, 45). Les défauts anatomiques peuvent être éliminés, ce qui crée des conditions anatomiques plus favorables au traitement parodontal.

L'égression entraîne un déplacement osseux dans le même sens, de même l'attache épithéliale migre en direction occlusale. Par conséquent, il y a une augmentation de la longueur de gencive attachée, et cet effet est bénéfique dans le traitement des récessions gingivales et des poches parodontales au niveau surtout des monoradiculées (21, 23, 96).

Au total, la correction des rotations et des versions peut permettre, d'une part, l'établissement d'un point de contact favorable, et d'autre part, un meilleur environnement dentoparodontal. Les mouvements de gression peuvent être

nécessaires aux traitements orthodontiques chez des patients ayant subi des parodontolyses (73). Cependant, un diagnostic précis du type d'altération du parodonte est capital car ces mouvements sont contre-indiqués dans certains défauts osseux comme une perte osseuse horizontale pour l'égression et un défaut osseux vertical pour l'ingression.

L'indication de l'égression dentaire doit être limitée aux irrégularités au niveau marginal de l'os alvéolaire et aux poches à trois murs. L'ingression est possible si la perte de support osseux est horizontale pour permettre une augmentation de l'épaisseur d'os, donc donner un meilleur support à la dent.

Le succès de la collaboration entre orthodontistes et parodontistes n'est plus à démontrer dans le traitement de certaines lésions parodontales même si quelques éléments dont le protocole opératoire par exemple, restent discutables (58, 78).

Des modifications physiologiques des tissus gingivaux et osseux induites par l'orthodontie peuvent changer favorablement les conditions locales et préparer le patient à une maintenance durable sans laquelle un traitement parodontal serait ultérieurement compromis (44).

IV / ORTHODONTIE ET CHIRURGIE ORTHOGNATIQUE:

Chez l'adulte, lorsque les malformations sont d'ordre squelettique, seul un traitement chirurgical permet d'y remédier car on ne peut plus compter sur le potentiel de croissance(90). Les différentes ostéotomies permettront des mouvements dans les trois sens de l'espace pour corriger concomitamment les défauts liés à l'occlusion et à l'esthétique (24,49, 50, 52, 88, 101). Mais, avant ce type d'intervention réalisé par le chirurgien maxillofacial, l'orthodontiste prépare les deux arcades par le rétablissement d'une occlusion stable.

Pour ce faire, quatre grands objectifs pré-chirurgicaux sont recherchés (93) à savoir :

- l'alignement des arcades en respectant l'anatomie des différentes bases alvéolaires. Pour cela, l'orthodontiste dispose d'une panoplie de solutions. Il peut extraire des dents en fonction de la sévérité de la dysmorphose dento-maxillaire, de l'occlusion ou autres. Il doit aligner également les lignes médianes incisives en fonction de chaque arcade et réaliser une réduction interproximale d'émail si nécessaire (40)

- le nivellement des arcades par égression des dents postérieures ou par ingression des incisives selon le cas au maxillaire supérieur et par une combinaison de mouvements d'ingression antérieurs et d'égression au niveau postérieur à la mandibule.

- la coordination inter-arcade en prévoyant leur forme et leurs dimensions pour faciliter ultérieurement un bon engrènement post-chirurgical. A ce sujet, l'orthodontiste utilisera la mandibule comme base de référence et peut être amené à réaliser une expansion dento-alvéolaire ou une expansion squelettique avec assistance chirurgicale (disjonction chirurgicale) (24, 101).

- la décompensation dont l'objectif est la destruction des compensations alvéolaires intéressant chaque anomalie. Par exemple, en cas de rétromandibulie

il y a bascule des incisives supérieures en palatin et des incisives mandibulaires en vestibulaire. Par conséquent, l'avancement chirurgical risque d'être insuffisant après l'acte. A ce sujet, l'orthodontiste va accentuer en quelque sorte le défaut esthétique.

Par ailleurs, il faut noter que l'analyse céphalométrique pourra permettre de définir les différents mouvements chirurgicaux et donner des éléments sur la nécessité ou non d'une intervention chirurgicale sur les tissus mous (génioplastie par exemple en cas de rétromandibule) (68, 107). D'une manière générale, l'orthodontiste, dans la phase qui précède la chirurgie orthognatique, joue donc un rôle très important (42, 91). Son action se traduit par :

- l'harmonisation des arcades en éliminant toutes les interférences ;
- la mise en place d'un ancrage respectant l'intégrité du parodonte pour la contention ultérieure ;
- la diminution du temps de travail du chirurgien et l'amélioration du confort chirurgical.

Il interviendra aussi après l'opération pour parfaire les défauts de l'occlusion (5, 24, 85, 93).

La chirurgie orthognatique peut prendre en charge :

- les insuffisances et excès sagittaux (anomalies dans le sens antéro-postérieur);
- les insuffisances et excès verticaux;
- les insuffisances et excès transversaux.

Elle permet de réaliser des ostéotomies totales ou segmentaires selon l'anomalie pour venir à bout des désordres squelettiques (32, 42, 97). L'orthodontiste détient également une mission post-opératoire qui consiste à :

- éliminer toutes les imperfections occlusales telles que les diastèmes indésirables et les mouvements parasites entretenus par l'immobilisation (85);
- supprimer les parafonctions et dysfonctions ;

- réaliser une contention en vue de la stabilisation des résultats.

Pour cela, des téléradiographies sont prises puis comparées avec les prévisions. Les arcs chirurgicaux souvent sectionnés lors de la chirurgie seront remplacés et leur nature dépendra du cas clinique. En cas d'extractions, il faudra maintenir les espaces pour la réhabilitation ultérieure.

Il y a un dialogue et une collaboration nets entre l'orthodontiste et le chirurgien dans la détermination du programme orthodontique selon la dysmorphose et dans le protocole chirurgical (20, 43, 68, 92). Mais, il ne faut pas négliger le rôle de l'occlusodontiste qui va d'amont en aval et l'apport du kinésithérapeute dans l'équilibration musculaire post-chirurgicale. C'est pour ainsi dire, qu'il y a toute une équipe de spécialistes au secours du patient.

V / ORTHODONTIE ET CHIRURGIE BUCCALE :

Chez l'adulte, les dents incluses peuvent être mises en place sur l'arcade après la chirurgie grâce à la traction orthodontique. L'intérêt est qu'il y a moins de traumatisme et plus d'économie tissulaire (10). La conservation de la dent sur l'arcade reste envisageable. Cet objectif serait compromis avec la seule intervention de la chirurgie.

Plusieurs interventions peuvent être envisagées au niveau des tissus mous soit pour éliminer certaines parafonctions dans le but de favoriser le traitement ultérieur, soit pour parfaire le résultat esthétique (adaptation des tissus mous par rapport au nouveau profil). Ces interventions peuvent toucher la langue, les lèvres (29, 35, 57).

On voit donc que plusieurs interventions chirurgicales qui, au départ, n'avaient pas leur raison d'être, trouvent un fondement valable avec les effets qu'elles peuvent engendrer sur le plan esthétique.

QUATRIEME PARTIE

PRESENTATION DE CAS CLINIQUES

TRAITES

QUATRIEME PARTIE

1 - RAPPEL DE QUELQUES ELEMENTS DE TERMINOLOGIE

Sur le plan esthétique, le patient mésiodivergent a un profil équilibré, des lèvres compétentes et présente un équilibre entre les sillons naso-labial et labio-mentonnier

Le patient hypodivergent présente des sillons naso-labial et labio-mentonnier très marqués et des lèvres plus ourlées.

Chez Le patient hyperdivergent, les sillons sont souvent effacés, les lèvres béantes et il y a souvent une proéminence du menton.

Dans le sens antéro-postérieur, on parle de classe I cutanée si les deux lèvres sont en avant ou en arrière de la ligne esthétique de STEINER (ligne passant par le pogonion cutané et le milieu de l'aile du nez).

On parle de classe II cutanée, si la lèvre supérieure est en avant et la lèvre inférieure en avant de la ligne de STEINER.

Enfin, dans la classe III cutanée, la lèvre supérieure est en arrière et la lèvre inférieure en avant de la ligne de STEINER.

La supraclusion traduit un excès de recouvrement incisif.

L'infraclusion se manifeste par une absence de recouvrement incisif au niveau antérieur et par une absence de contacts occlusaux au niveau postérieur.

Quand la première molaire maxillaire est en face du sillon mésial de la première molaire mandibulaire, on parle de normocclusion.

Dans la classe I d'Angle, la normocclusion est notée au niveau molaire, canine et incisif.

Dans la classe II d'Angle, la première molaire mandibulaire est en distocclusion plus ou moins marquée par rapport à la première molaire maxillaire.

En fonction de l'orientation des incisives supérieures, on a en cas de vestibuloversion une classe II division 1 (cl II₁), et en cas de linguoversion une classe II division 2 (cl II₂). Le profil est généralement concave et la symphyse

mentonnaire effacée pour la classe II_1 et plus ou moins concave pour la classe II_2 .

La classe III d'Angle se traduit par une mésioclusion molaire et canine inférieure, un profil concave et une occlusion inversée ou non.

En présence d'une classe I squelettique, les rapports entre les bases osseuses sont harmonieux et le surplomb incisif est correct (2 ou 3 mm).

Par contre, lorsque la mandibule est en position trop postérieure et / ou le maxillaire en position trop antérieure, on parle de classe II squelettique.

Si c'est la mandibule qui est en position trop antérieure et / ou le maxillaire en position trop postérieure, on est dans le cas d'une classe III squelettique.

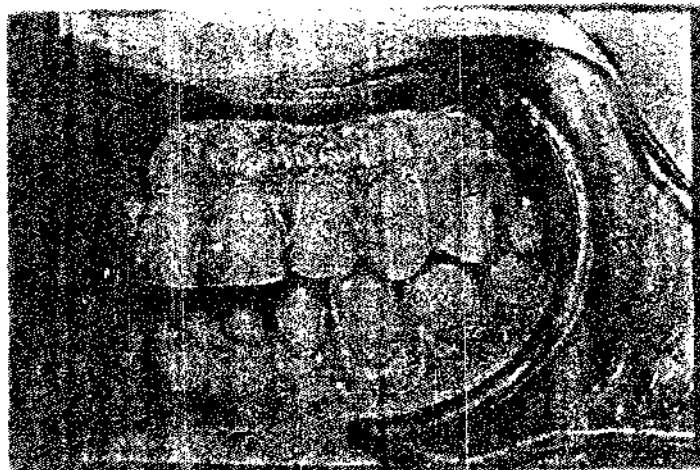
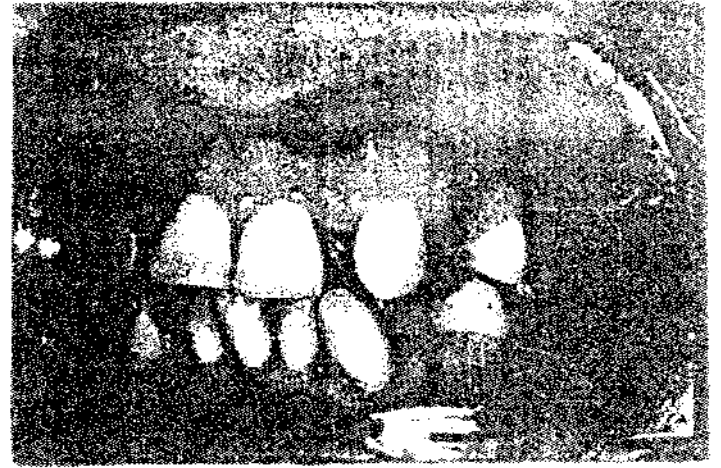

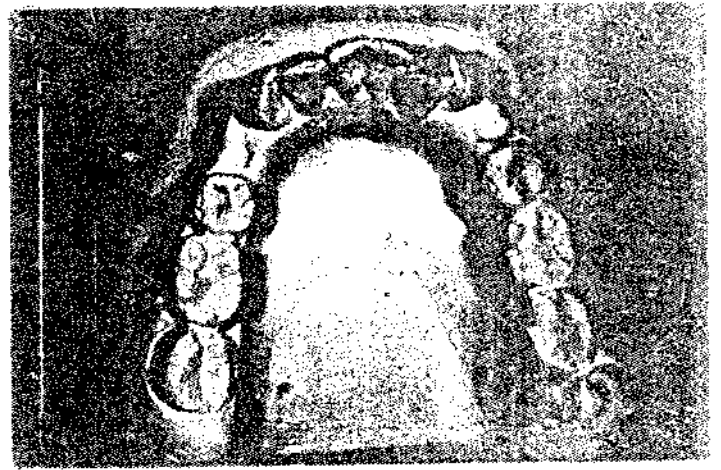

2 - PRESENTATION DE CAS

Les objectifs de l'orthodontie sont, d'une manière générale, esthétiques, occlusaux, fonctionnels et parodontaux. L'apport est mis en évidence, à travers les différents cas traités ci-dessus.

- Cas n° 1 (figure 8)

La patiente âgée de 37 ans, était venue en consultation pour un problème esthétique. Le résumé diagnostique, après un examen clinique complet, est le suivant (fig.8a-b-c-d-e-f) :

- encombrement: - 8 mm à la mandibule et -7 mm au maxillaire
- une normocclusion dans le sens transversal
- un surplomb de 5 mm
- un recouvrement de 2 mm
- une mésodivergence dans le sens vertical
- une classe I d'angle, classe I squelettique et une classe I cutanée



Aucune particularité n'a été notée chez cette patiente.

Le traitement multi-attache est proposé et a duré 20 mois. A cela s'ajoute une traction inter-maxillaire qui a duré 2 mois.

Au terme du traitement orthodontique, un résultat satisfaisant est obtenu(fig.8).

- Cas n°2 : (figure9)

Le patient, âgé de 45 ans, était venu en consultation pour un problème à la fois fonctionnel et esthétique.

A l'examen clinique complet(fig.9a-b-c), il a été noté une classe II₂, une supraclusion dentaire, une endocclusion et une hypodivergence avec exagération du sillon labio-mentonnier.

Chez ce patient, il y avait une usure des incisives et la 25 était extraite.

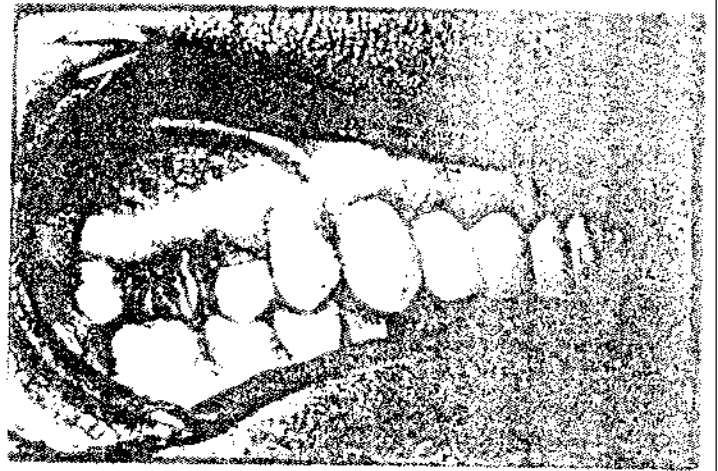
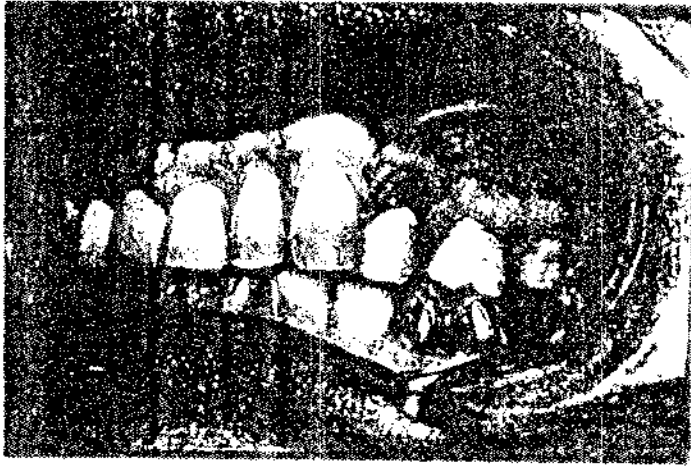
Pour le traitement, un appareil amovible (plaque de surélévation et ressort de SCHWARTZ) est proposé pendant une période de 6 mois, dans un premier temps. Ensuite, le résultat obtenu à la fin de cette étape a convaincu le patient, à accepter un traitement multi-attache de 18 mois avec traction intermaxillaire à l'aide des élastiques de classe II.

Le résultat final, après le traitement, est concluant(fig.9d-e-f).

- Cas n°3 (figure 10)

Il s'agissait d'un cas de traitement pré-chirurgical. C'était un homme âgé de 30 ans présentant à l'examen clinique les éléments suivants(fig.10a-b) :

- une classe II₁ squelettique
- une hypodivergence cutanée
- une forte supraclusion (recouvrement de 4 mm)
- un surplomb de 9 mm
- un encombrement de - 4 mm à la mandibule et de - 2 mm au maxillaire



Le traitement pré-chirurgical a durée 18 mois (fig. 10c-d). La chirurgie orthognatique a été faite dans de bonnes conditions et le résultat est jugé satisfaisant(fig.10e-f-g-h).

- Cas n° 4 : (Figure 11)

C'est une patiente âgée de 29 ans, qui souffrait de désordres fonctionnels et esthétiques. Elle présentait(fig.11a-b-c-d) :

- une classe III squelettique avec infraclusion
- une endoclusion dans le sens transversal au niveau des secteurs latéraux
- un encombrement de + 1,5 mm à la mandibule et + 15 mm au maxillaire.

Aucune autre particularité n'a été signalée.

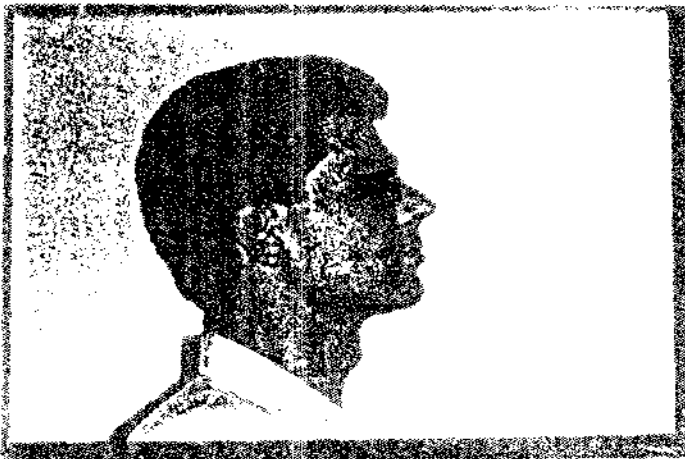
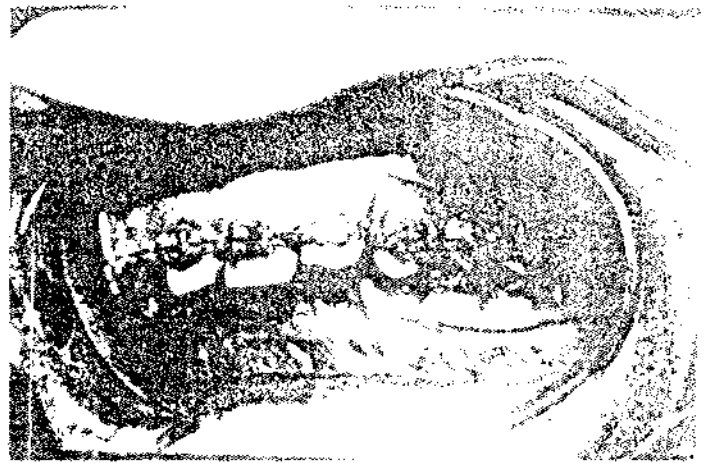
Un traitement multi-attache de 12 mois a permis le recul du maxillaire avec une occlusion stable et satisfaisante(fig.11e-f).

- Cas n° 5 : (Figure 12)

Il s'agissait d'une patiente de 41 ans, adressée dans le cadre d'un traitement pré-prothétique. Le résumé diagnostique s'établit comme suit (fig.12a-b-c-d) :

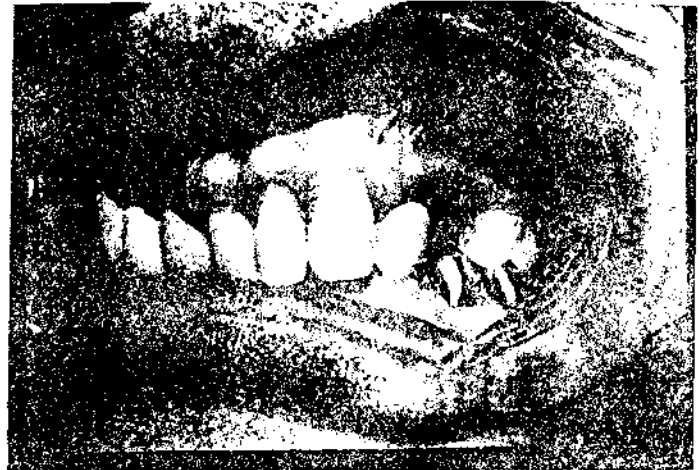- encombrement de + 5 au maxillaire et de + 6 à la mandibule
- une supraclusion incisive
- une mésodivergence
- une normoclusion dans le sens transversal
- une classe I squelettique et une classe I cutanée
- un surplomb de 3 mm et un recouvrement de 4 mm

Un traitement pré-prothétique avec multi-attache est effectué sur une période de 8 mois. Le résultat final témoigne de la qualité du traitement avec l'établissement d'un bridge provisoire(fig.12e-f).

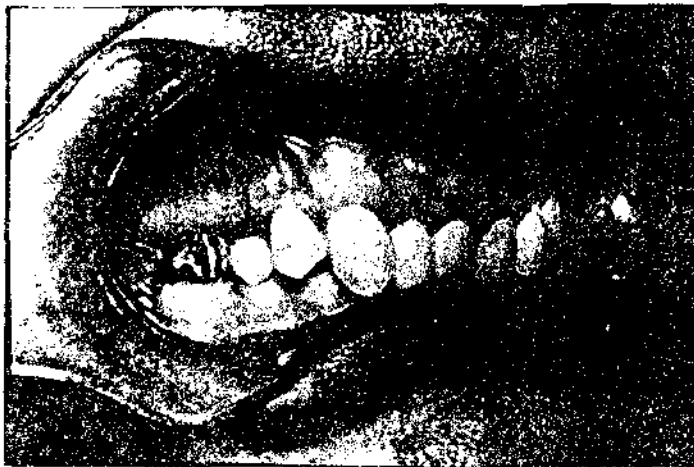




9a. Vue de profil



9b. Vue laterale gauche




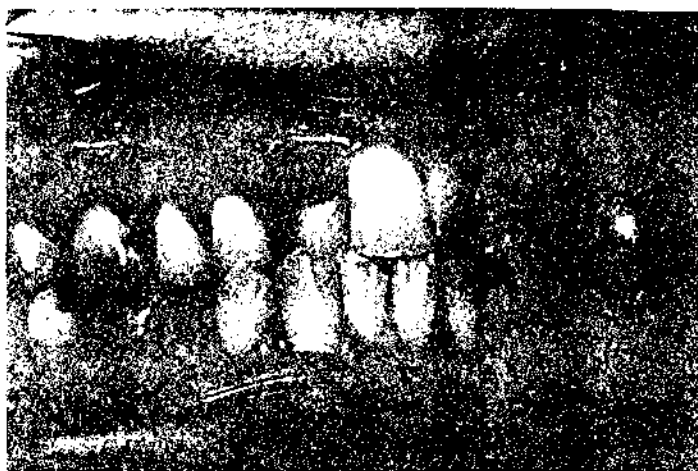
9c. Vue laterale droite



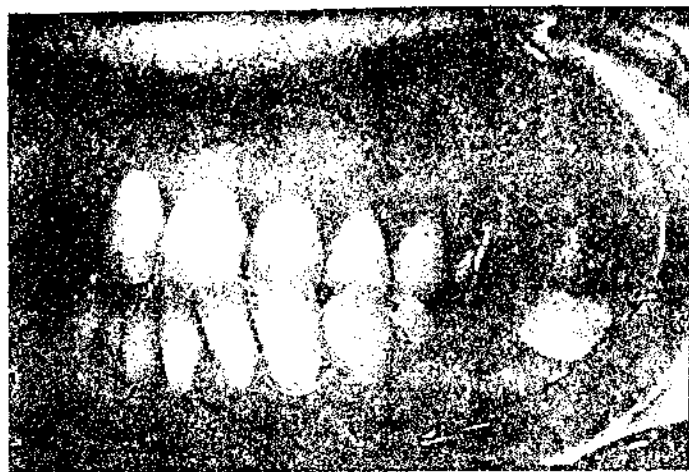9d. Vue de Profil

Figure 9 a - b - c Situation avant traitement



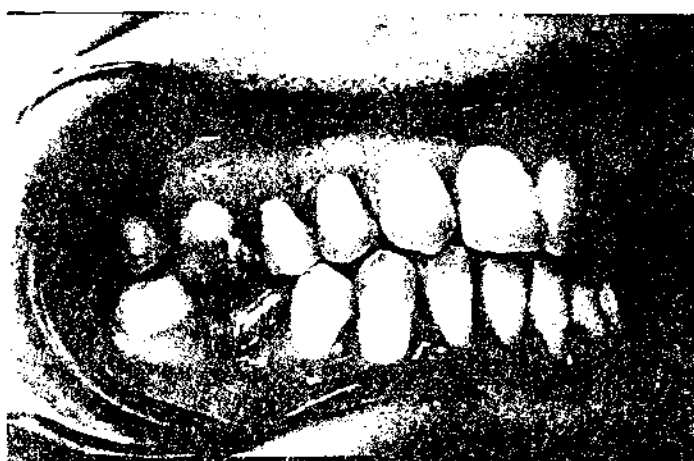

11c Vue laterale droite

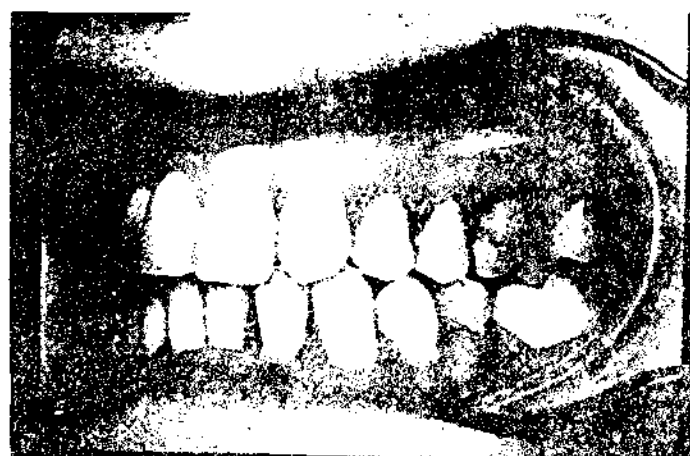

11d.Vue laterale gauche

Figure 11 a - b - c - d Situation avant traitement

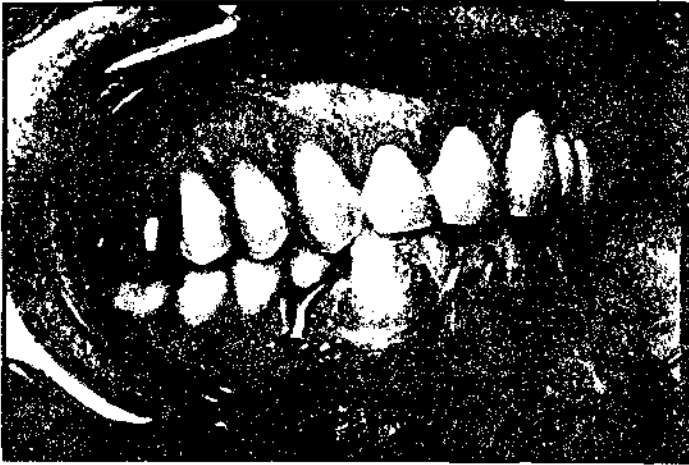

11e Vue latérale droite

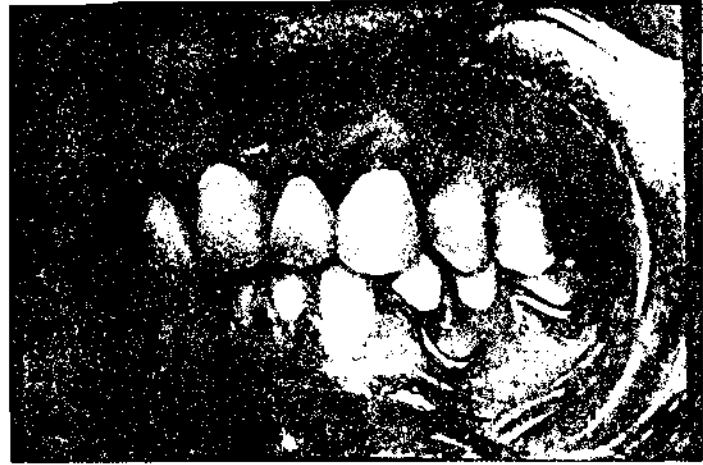


11f Vue laterale gauche

Figure 11 e - f Situation après le traitement orthodontique



12e. Vue latérale droite



12 f. Vue latérale gauche

Figure 12 e - f : Situation après traitement orthodontique et restauration
prothétique

CONCLUSION

CONCLUSION

Au terme de notre travail, nous venons de montrer l'importance de la connaissance de l'os et en particulier de sa physiologie pour mener à bien un traitement orthodontique correct. Ce dernier se limite, chez l'adulte, au déplacement dentaire et à la chirurgie orthognatique dans les cas sévères. Nous avons vu que l'orthodontiste intervient dans la physiologie osseuse en l'orientant de façon à atteindre les objectifs de traitement. C'est donc un remaniement de type physiologique mais plus intense qui s'établit pendant toute la phase thérapeutique.

L'orthodontie contribue également de manière efficace à améliorer le traitement dans les autres disciplines odontologiques. Ce travail nous a permis de déterminer les possibilités offertes aux spécialités telles que la parodontie, la prothèse et la chirurgie dans la facilitation des restaurations et des soins. Aussi, une collaboration et une compréhension mutuelle sont souhaitées pour une meilleure coordination dans le travail et au grand bonheur des patients. Dans ce travail d'équipe, l'orthodontie peut occuper une place de choix.

Par ailleurs, plusieurs particularités de l'orthodontie appliquée chez l'adulte ont fait l'objet dans ce travail d'une étude mettant l'accent sur leurs aspects divers et variés, ainsi que sur les différences d'ordre psychologique, diagnostique, physiologique et thérapeutique entre l'orthodontie de l'adulte et celle de l'enfant ou de l'adolescent.

Chez l'adulte, l'orthodontiste intervient sur un terrain portant les stigmates de l'âge avec tout ce que cela comporte comme modifications, ou tout simplement sur un terrain déjà touché par une maladie systémique. D'où la nécessité de rechercher et de réunir toutes les conditions permettant d'obtenir un bon résultat en faisant appel à la psychologie; à la patience et au compromis, tout

en étant rigoureux et respectueux des principes sur lesquels repose toute la démarche thérapeutique.

La prise de décision thérapeutique ne peut donc intervenir qu'après une analyse approfondie de toutes les données recueillies et un examen minutieux des possibilités offertes par le déplacement dentaire à travers les différents types de mouvements.

Compte est donc tenu de tout recensement éventuel d'éléments contre-indiquant un traitement orthodontique pour que celui-ci soit proscrit.

Nous avons, en conclusion, présenté les appareils orthodontiques les plus utilisés sans entrer dans les aspects techniques et montré que la méthode multi-attache est largement utilisée chez l'adulte et que chez celui-ci l'esthétique doit faire l'objet d'un traitement privilégié.

Les cinq cas cliniques présentés, pour illustrer notre propos, montrent l'apport important et très significatif de l'orthodontie dans la réhabilitation orale des patients adultes.

Ils constituent un plaidoyer pour la vulgarisation de cette thérapeutique qui reste encore peu connue en Afrique et à laquelle les omnipraticiens devraient avoir recours dans la plupart des cas.

BIBLIOGRAPHIE

BIBLIOGRAPHIE

1. **AGNEROH E, G.; DJAHA K.; ROUX H.** - L'orthodontie chez l'adulte africain. Publications médicales africaines, n°93, 1988, pp59-65.
2. **ALEXANDRE C.** - Les facteurs de résistance osseuse. In : MARCELLI C. Architecture et résistance mécanique osseuses. Paris: Masson, 1993, pp.41-48.
3. **AMORIC M.** - Importance de la connaissance du vieillissement comme base de l'exercice de orthodontie. Revue de Stomatologie et de chirurgie Maxillo-faciale, vol 94, n° 3, 1993, pp.181-183.
4. **AUDRAN M.; CHAPPARD D.; BASLE M, F.** - Vieillesse et modification de l'architecture et de la résistance mécanique de l'os. In MARCELLI C. Architecture et résistance mécanique osseuse. Paris: Masson, 1993, pp.113-120.
5. **AYOUB B.; TROTMAN C. ; STIRRUPS D.** - Stability of bimaxillary osteotomy following surgical correction of class II skeletal deformities : a two-centre study. British Journal of Oral and Maxillofacial Surgery, n°35, 1997, pp.107-115.
6. **BARON R.** - Remaniement de la lame cribreuse et des fibres desmodontales au cours de la migration physiologique. Journal de Biologie Buccale, vol. 1, 1973, pp.151-171.
7. **BARON R.** - Le remaniement de l'os alvéolaire au cours du déplacement spontané et provoqué des dents. Revue d'Orthopédie Dento-Faciale , vol. 9, n°3, 1975, pp.309-325.
8. **BARON R.; GUYOMARD F.; KALEKA R.** - Morphologic and quantitative study of normal alveolar bone remodelling. Journal of Dental Research., vol. 54, 1975, pp.79.
9. **BARON R.** - Les bases cellulaires du remaniement osseux adulte. Revue d'Orthopédie Dento-Faciale, vol. 57, 1986, pp.371-377.

10. **BEEMAN C,S.** - Third molar management: A cause for routine removal in adolescent and young adult orthodontic patients. *Journal of oral and maxillofacial surgery*, vol. 57, n°7, 1999, pp.824-830.
11. **BEHRENTS R,G.** - The consequences of adult craniofacial growth. *Craniofacial Growth Series*, vol.22, 1988, pp.53-93.
12. **BEHRENTS R,G.** - Adult facial growth. In: *Facial Growth 3^e ed.* Philadelphia: Saunders, 1990.
13. **BENAUWT A.** - L'orthopédie dento-faciale: mode ou nécessité? *Gazette médicale (Paris)*, vol.101, n°30, 1994, pp.15-17.
14. **BENAYAHU D.; KLETTER Y.; ZIPORI D.** - Bone marrow derived stromal cell line expressing osteoblastic phenotype in vivo. *Journal Cell.Physiol.*, vol. 140, 1986, pp.1-7.
15. **BENHAMOU C,L.; LESPESSAILLES E.; JACQUET G.** - Architecture osseuse trabéculaire : caractérisation par une méthode d'analyse fractale. *Revue du Rhumatisme*, vol.61, n°5, 1994, pp-297-300.
16. **BENHAMOU C,L.; LESPESSAILLES E.; JACQUET G.** - Les fractales, un nouvel outil scientifique en biologie et en en médecine. *La Presse Médicale*, vol.23, 1994, pp.1281-1283.
17. **BENHAMOU C,L.; LESPESSAILLES E.; ROYANT V.** - Architecture osseuse et résistance mécanique du tissu osseux. *La Presse Médicale*. vol.25, n° 6, 1996, pp.249-254.
18. **BENOIT R.; LOREILLE J,P.** - Possibilités et limites des traitements Orthodontiques de l'adulte âgé. *Revue d'Odonto-stomatologie*, vol. 15, n°4, 1986, pp.267-275.
19. **BOURDIOL P.; CHAMBAS C.; BOURDIOL M.** - Place de l'orthodontie dans la conduite d'un traitement interdisciplinaire chez l'adulte. *Orthodontie Française*, vol.54, 1983, pp-17-130.

- 20.**BOUTAULT F.; CADENAT H.** - Stratégie de la décision en chirurgie orthognatique, 2 partie : le choix esthétique. Revue de Stomatologie et de Chirurgie Maxillofaciale., vol.93, 1992, pp.287-297.
- 21.**BOYD R,L.** - Mucogingival considerations and their relationship to orthodontics. Journal of Periodontol. vol.49, 1978, p.67.
- 22.**BRIGHTON C,T.; SENNETT B,J.; FARMER J,C** - The inositol phosphate pathway as a mediator in the proliferative response of rat calvarial bone cells to cyclical biaxial mechanical Strain. Journal of Orthop. Research, vol.10, 1992, pp.385-393.
- 23.**CARLSON C.** - Traitement des lésions parodontales par mouvement dentaire provoqué. Journal de Parodontologie, vol.4, n°2, 1985, pp.93-100.
- 24.**CASTEIGT J.** -- Symbiose chirurgico-occluso-orthodontique. Encycl. Méd. Chir (Elsevier, Paris), Odontologie/Stomatologie, 23-499-A-10, 1997, 8p.
- 25.**CRETOT M.** - Evolution du profil sous-nasal chez l'adulte vieillissant. Clinic/Odotonlogica, vol.5, 1990, pp.373-380.
- 26.**CRETOT M.** - Vieillissement du profil facial chez l'adulte resté denté et équilibré. Orthodontie Française, 1990, pp.633-651.
- 27.**CRETOT M.** - Vieillissement du profil facial chez l'adulte resté denté et équilibré. Journal de l'Edgwise, vol.26, 1992.
- 28.**CRETOT M.; PUJOL J.** - Evolution des axes sagittaux des incisives et premières molaires au cours du vieillissement. Actualités odontostomatologiques, n°187, 1994, pp.513-532.
- 29.**DEPLAGNE H.** - Action dento-alvéolaire et basale des glossoplasties. Orthodontie Française, vol.64, 1993, pp.25-28.
- 30.**DESTRESSE B.** - Etude des propriétés mécaniques et morphologiques de l'os spongieux.
(Thèse: Doct. d'Etat: Toulouse 3, 1998, 220p).
- 31.**DE VERNEJOU M,C.; MARIE P.** - Cellules osseuses et remodelage osseux. Médecine/science, vol.9, 1993, pp.1192-1203.

- 32.**EGBERT M.; HEPWORTH B.; MYALL R.** - Stability of Lefort I osteotomy with maxillary advancement: a comparison of combined wire fixation and rigid fixation. *Journal of Oral and Maxillofacial Surgery*, vol.53, 1995, pp.243-249.
- 33.**ELIAS C,N.; DE BIASI R,S.; CHEVITAESE O.** - Influence of heat treatment on the yield strenght of orthodontic stainless steel wires. *Journal of materials science letters*, vol.12, n°21, 1993, pp.1703-1704.
- 34.**ELLAFI H.; BOUAZIZI L.; SAAFI J.** - Intérêt de la traction orthodontique dans la récupération des dents délabrées supports de prothèse fixée. *Maghreb Médical*, n°326, 1998, pp.30-32.
- 35.**EPKER B, N.; WOLFORD L,M.** - Reduction cheiloplastie: its role in the correction of dento-facial deformaties. *Journal of Oral and Maxillofacial Surgery*, vol.5, 1997, pp.134-141.
- 36.**FEDARKO N, S.; VETTER U,K.; WEINSTEIN S.** - Age related changes in hyaluronan, proteoglycan, collagen and osteonectin synthesis by human bone cells. *Journal cell physiol.* vol.151, 1992, pp.215-227.
- 37.**FONTENELLE A.** - Une conception parodontale du déplacement dentaire provoqué : évidence clinique. *Revue d'Orthopédie Dento-Faciale*, vol.16, 1982, p37.
- 38.**FONTENELLE A.** - Une conception parodontale du déplacement dentaire provoqué : vers une application clinique raisonnée. *Journal de Parodontologie*, vol.1, n°2, 1982, pp.131-135.
- 39.**FONTENELLE A.** - Biomécanique orthodontique et parodonte réduit. *Journal de Parodontologie*, vol.11, n°2, 1992, pp.207-219.
- 40.**FORESTIER J, P.; BASSIGNY F.** - La réduction coronaire interproximale pour le traitement de l'encombrement dentaire. *Revue d'odonto-stomatologie*, vol.27, n°2, 1998, pp.109-121;
- 41.**FROST H,M.** - Dynamics of bone remodeling. Boston: Little Brown, edit.1964.

42. **GARCIA R.** - Le rôle de l'orthodontiste dans les traitements chirurgico-orthodontiques: 2^{ème} partie: les ostéotomies totales. *Revue d'Orthopédie Dento-Faciale*, vol. 23, 1989, pp.83-111.
43. **GARCIA R.** - Le point sur les protocoles chirurgico-orthodontiques. *Actualités d'Odonto-stomatologie*, vol.187, 1994, pp.447-474.
44. **GENON P.** - Traitement orthodontique au cours de la maladie parodontale chez l'adulte. *Revue d'Orthopédie Dento-Faciale*, vol.20, 1986, pp.29-37.
45. **GIOVANNOLI J,L.** - Aspects parodontaux de la correction orthodontique des axes molaires inférieurs chez l'adulte. *Les Questions d' Odonto-stomatologie*, vol.8, n°29, 1983, pp.5-16.
46. **GIOVANNOLI J,L.; NGUYEN M,A.** - Aménagement de l'espace biologique par extrusion orthodontique. *Réalités cliniques*, vol.3,n°2, 1992, pp.173-183.
47. **GRIGORIADIS A, E.; HEERSHE J,N.; AUBIN J,E.** - Differentiation of muscle, fat, cartilage and bone from progenitor cells present in effect of dexamethasone. *Journal Cell Biol.*, 1988, pp.2139-2151.
48. **GUYOMARD F.; BARON R.** - Fluorescent labelling study of remodeling of the rat cribriform plates during physiological drift. *Journal of Dental Research*, vol.53, 1974, p.736.
49. **HAEFLIGER W.; MOSSAZ C.** - Orthopédie maxillo-faciale: traitement chirurgical ou non chirurgical? *Médecine et hygiène*, vol.51, n°1993, 1993, pp.2168-2170.
50. **HASE M.** - Surgically assisted mandibular arch lengthening: a case presentation. *Journal of oral and maxillofacial surgery*, vol.56, n°2, 1998, pp.232-236.
51. **HÖRUP N.; MELSEN B.** - Relationship between malocclusion and maintenance of teeth. *Community Dent.Oral Epidemiol.*, vol.15, 1987, pp.74-78.

52. **JACQUINET A.; BIDAUT L.** - Chirurgie correctrice des malformations ou dysmorphies maxillomandibulaires: bases chirurgicales. *Encycl_Méd. chir.* (Elsevier, Paris) Stomatologie, 22-066-5-10, 1998, 24p.
53. **KALIFA F.; BASSIGNY F.** - L'orthodontie préprothétique à la portée du généraliste ouvert à l'ODF. *Revue d'Odonto-stomatologie*, vol.27, n°2, 1998, pp.123-131
54. **KOWALSKY C,J; NASJLETTI C,E.** - Upper face neight-total face height ratio in adult American black males. *Journal of Dental Research*, vol.55, 1976, p.913.
55. **LABARRAQUE J,P.; BASSIGNY F.** - Les traitements orthodontiques accessibles aux omnipraticiens. *Revue d'Odonto-stomatologie*, vol.27, n°2, 1998, pp.87-97.
56. **LANYON L,E.** - Control of bone architecture by functional load bearing, *Journal of Bone Mineral Research*, vol.7, 1992, pp.5369-5375.
57. **LARBAOUI S.; PRINC G.; BENOIST M.** - Les génioplasties: indications et modalités thérapeutiques dans les dysmorphoses dentomaxillaires. *Revue de Stomatologie et de Chirurgie maxillofaciale*, vol.89, 1988, pp.127-131.
58. **LECLERC J,F.** - Le maillon orthodontique dans le traitement pluridisciplinaire chez l'adulte. *Actualités Odontostomatologiques*, n°187, 1994, pp.411-434.
59. **LIPS P.; COURPRON P.; MEUNIER P,J.** - Mean wall thickness of trabecular bone packets in the human iliac crest biopsies. *Bone Mineral.*, vol.6, 1989, pp.331-338.
60. **LOREILLE J,P.** - L'orthodontie préprothétique: indications et classification. *Revue d'Orthopédie Dento-Faciale*, vol. 14, 1980, pp.399-409.
61. **LOREILLE J,P.** - L'orthodontie du quadragénaire. *Tonus dentaire*, vol.4, 1983, pp.14-15.
62. **LOREILLE J,P.** - Les critères de choix d'un fil orthodontique. *Revue d'Orthopédie Dento-Faciale*, vol.22, 1988, pp.41-57.

63. **MACCABE F.; ZHOU L,J.; STEELE C,R.** - Non invasive assesement of ulnar bending stifness in women. *Journal of Bone Mineral Research*, vol.6, 1991, pp.53-59.
64. **MAREUIL P.; DENES L.** - Pour une approche des relations entre l'orthodontie et l'implantologie. *Revue d'Orthopédie Dento-Faciale*, vol.26, n°4, 1992, pp.465-490.
65. **MARIE P,J.; SABBACH A.; DE VERNEJOU M,C.** - Osteocalcin and deoxyribonucleic acide synthesis in vitro and histomorphometric indices of bone formation in postmenopausal osteoporosis. *Journal of Clinical Endocrinol. Metabolism.*, vol.69, 1989, pp.272-279.
66. **MARIE P,J.; DE VERNEJOU M,C.; CONNES D.** - Decreased DNA synthesis by cultured osteoblastic cells eugonadol osteoporotic men with detective bone formation. *Journal of Clinical. Investigation*, vol.88, 1991, pp.1167-72.
67. **MARIE P,J.; DE VERNEJOU M,C.**- Proliferation of bone surface-derived osteoblastic cells and control of bone formation. *Bone*, vol.14, 1993, pp.463-468.
68. **MAUCHAMP O.; LABARGE A.; MARTHOURET M.** - L'orthodontie face à la chirurgie: prévisions thérapeutiques. *Orthodontie Française*, vol.52, 1981, pp.7-36.
69. **MCCULOCK R,G.** - Bone measurement, Physical Activity and the Aging. *Canadian Journal on Aging*, vol.15, n°1, 1996, pp.54-64.
70. **MELCHER A,H.** - Repair of wounds in the periodontium of the rat. Influence of periodontal ligament on osteogenesis. *Arch. Oral Biol.*, vol.15, 1970, pp.1183-1205.
71. **MELSEN B.** - Mise au point sur l'orthodontie de l'adulte. Quelles en sont les limites? *Revue d'Orthopédie Dento-Faciale*, vol.20, 1986, pp.537-566.
72. **MELSEN B.; MELSEN F.** - Biologie de l'os en relation avec le traitement orthodontique chez l'adulte. *Orthodontie Française*, vol.57, 1986, pp.403-418.

- 73.**MELSEN B.** - Traitement orthodontique des patients présentant des lésions parodontales. *Journal de Parodontologie*, vol.6, n°4, 1987, pp.285- 296.
- 74.**MELSEN B.** - Limitations in adult orthodontics. In: **MELSEN B.**Controversies in orthodontics. Chicago: Quintessence, 1991, pp.147-180.
- 75.**MILLER B,H.** – Orthodontics for the adult patient. I: Introduction. *British Dental Journal*, vol. 148, n°4, 1980, pp.97-100.
- 76.**MOHRI T.; HANADA K.; OZAWA H.** - Compling of resorption and formation on bone remodeling sequence in orthodontic tooth movement: a histochemical study. *Journal of Bone and Mineral Metabolism*, vol.9, 1991, pp.221-223.
- 77.**NANDA R,S** - Les changements déterminants dans le plan d'occlusion dus à la croissance. *Orthodontie Française*, vol.59, 1988, p.891.
- 78.**NICOLAY O.; FINE J.** - Orthodontic and periodontal considerations in treatment of adult patients. *NY State Dental Journal*, vol.65, n°8, 1999, pp.34-37.
- 79.**NODIOT H.** - L'orthodontie à l'âge adulte, son rôle en dentisterie. *Revue d'Odonto-stomatologie*, vol.8, n°1, 1979, pp.45-52.
- 80.**ORCEL P.; DE VERNEJOUL M,C.** - Histologie de l'os normal. Editions techniques. *Encycl. Méd. Chir (Paris, France). Appareil Locomoteur 1995*, 8 pages.
- 81.**ORCEL P.** - Physiologie et architecture du tissu osseux. *L'eurobiologiste(Paris)*, vol.33, n°242, 1999, pp.185-189.
- 82.**OURSLESLER M,J.; OSDOBY P.; PYFFEROEN J.** - Avian osteoclastic as estrogen target cells. *Proc. Natl Acad. Sci. USA*, Vol.88, 1991, pp.6613-6617.
- 83.**OWEN M.** - Marrow stromal stem cells. *Journal of cell Sci.*vol 10, 1988, pp. 63-76.
- 84.**PACIFI R.; RIFAS L.; McCRACKEN R.** -Ovarian steroid treatment blocks a postmenopausal increase in blood monocyte interleukin-1 release. *Proc. Natl Acad. Sci. USA*, vol 86, 1989,pp.2398-2402.

85. **PALLACO C.** - L'ajustement occlusal orthodontique. *Journal de l'Edgwise*, vol 29, 1994, pp. 97-100.
86. **PARFITT A.M.** - Bone remodeling: relationship to the amount and structure of bone and the pathogenesis and prevention of fractures. In : RIGGS B.L and MELTON L.J. *Osteoporosis*. New York: Raven Press, 1989, pp.45-95.
87. **PERISSE J.; PAOLI J.R.; LAUWERS F.** - Traitement d'un cas d'agénésies dentaires multiples : solution orthodontique et implantaire. *Revue de Stomatologie et Chirurgie Maxillo-faciale*, vol.97, n°3, 1996, pp.166-171.
88. **PHILLIPE J.** - L'orthodontie d'aujourd'hui à la lumière du passé. *Revue d'Odonto-stomatologie*, vol.25, n°4, 1996, pp.279-289.
89. **POURRAT F.; POLANES C.** - Un mouvement axial pour un élément prothétique. *Revue d'Orthopédie Dento-Faciale*, vol.26, 1992, pp.451-462.
90. **PROFFIT W.R.; WHITE R.P.** - Who needs surgical orthodontic treatment? *International Journal of Adult Orthodontics and orthognatic surgery*, vol.5, 1990, pp.81-89.
91. **RICHTER M.; MOSSAZ C.; DE TONNAC N.** - Chirurgie correctrice des malformations ou "dysmorphies" maxillomandibulaires : « Avant d'agir ». *Encycl. Méd. Chir. (Elsevier, Paris), Stomatologie*, 22-066-C-10, 1997, pp.1-14.
92. **RICHTER M.; MOSSAZ C.; LAURENT F.** - Chirurgie correctrice des malformations ou "dysmorphies" maxillomandibulaires : approche diagnostique et plan de traitement. *Encycl. Méd. Chir. (Elsevier, Paris), Stomatologie*, 22-066-D-10, 1998, pp.1-16.
93. **RICHTER M.; MOSSAZ C.; LAURENT F.** - Chirurgie correctrice des dysmorphies maxillomandibulaires. Insuffisances et excès sagittaux associés à une hauteur faciale normal. *Encycl. Méd. Chir. (Editions Scientifiques et Médicales Elsevier, Paris), Stomatologie*, 22-066-E-20, 2000, 21p.
94. **ROZENCWEIG S.** - Influence du vieillissement sur le traitement orthodontique. *Actualités Odontostomatologiques*, n°183, 1993, pp.439-446.

95. **RUSSO V.; FRANCHI C.** - Traitements pluridisciplinaires associant l'orthodontie et la parodontie. *Information dentaire* (Paris), n°28, 1995, pp.2147-2149.
96. **SALVADORI A.; FONTENELLE A.** - Orthodontie de l'adulte. *Les Questions d' Odonto- stomatologie*, vol.12, n°46, 1987, pp.199-220.
97. **SINCLAIR P.; PROFFIT W,R.** - Class III Problems: mandibular excess/maxillary deficiency. In: **PROFFIT W.R.** *Surgical Orthodontic treatment*. St Louis: Cv Mosby, 1991, pp.428-482.
98. **SINGER J.** - Vieillesse de l'occlusion. *Orthodontie Française*, vol.59, 1988, p.707.
99. **SPEAR F,M.; MATHEWS D,M.; KORIGH V,G** - Interdisciplinary management of single-tooth implants. *Semin. Orthod.*, vol.3, 1997, pp.45-72.
100. **STUTZMANN J.; PETROVIC A.** - La vitesse de renouvellement de l'os alvéolaire chez l'adulte avant et pendant le traitement orthodontique. *Revue d'Orthopédie Dento-Faciale*, vol.14, 1980, pp.347-456.
101. **SUSAMI T.; KURODA T.; AMAGASA T.** - Orthodontic treatment of a cleft palate patient with surgically assisted rapid maxillary expansion. *The Cleft Palate-craniofacial Journal*, vol 33, n°5, 1996, pp. 445-449.
102. **TALL A,B.** - L'orthodontie des adultes .
(Thèse: Chir. dent.:, Dakar, 1993, 13)
103. **TALLGREN A.** - The effect of denture wearing on facial morphology. A 7-year longitudinal study. *Actual. Odont.Scand.*, vol. 25, 1967, pp.563.
104. **TENENBAUM H.; FONTENELLE A.; MAILLARD S,G.** - Biologie de l'os adulte. *Revue d'Orthopédie Dento-Faciale.*, vol 57, 1986, pp. 13-20.
105. **TURNER C,H.**- Functional determinants of bone structure: beyond Wolff's law of bone transformation. *Bone*, vol 13, 1992, pp.403-409.
106. **VANARSDAL R,L.** - Orthodontics and periodontics 2000. vol.9, 1995, pp.132-149.

107. **VAN DER DUSSEN F,N.; EGYEDI P.** – Premature aging of the face after orthognatic surgery. *Journal of Cranio-maxillo-facial surgery*, vol.18, n°8, 1990, pp.335-338.
108. **WILLEMS G.; CARELS C,E.; NAERT I,E** - Interdisciplinary treatment planning for orthodontic_ prosthetic implant anchorage in a partially edentulous patient, *Clinical Oral Implants Research*, vol.10, n°4, 1999, pp.331-337.